Aus dem Städt. Krankenkenhaus Rathenow.
Leitender Arzt: Professor Dr. Kohler.

ZUR FRAGE DES IDIOPATHISCHEN SPONTANPNEUMOTHORAX

Inaugural-Dissertation
zur Erlangung der Doktorwürde
der Hohen Medizinischen Fakultät
der Friedrich-Alexander-Universität
Erlangen

vorgelegt von
Otto Welte
aus Karlsruhe.

Tag der mündlichen Prüfung: 18. 7. 1939.

1940
Buchdruckerei Karl Döres, Erlangen, Jägerstraße 3.

1941 №31

Referent und Dekan: Professor Dr. R. Greving.

R. UNIV.
BIBLIOTHEEK
LEIDEN

Meiner lieben Mutter!

Unter einem Spontanpneumothorax versteht man die Ansammlung von Gas in der Pleurahöhle, wenn sie ohne traumatische Einwirkungen und ohne künstliche Anlage entsteht. Seit den Untersuchungen von Laennec, Skoda, Weil, Wintrich u. a. (zit. nach Arnsperger) ist dieses Krankheitsbild fest umschrieben und wohl bekannt. Es ist eine Fülle von typischen Symptomen zusammengetragen worden, welche die Diagnose meist nicht schwer machen.

Weil klassifizert den Pneumothorax je nach dem Verhalten der Fistelöffnung während des Lebens und kommt zu folgender Unterscheidung:

1. Offener Pneumothorax, wenn die Perforationsstelle offen bleibt, so daß die Luft bei der Atmung beständig in die Pleurahöhle ein- und austritt. Es ist die seltenste Form.

2. Geschlossener Pneumothorax, wenn sich die Rißstelle in der Pleura vollständig und rasch wieder schließt, sei es durch Fibrinauflagerungen, sei es dadurch, daß bei einem Ventilpneumothorax der Ueberdruck zu einem Verschluß der Fistel führt.

3. Ventilpneumothorax. Weil hat gezeigt, daß fast jeder Pneumothorax im Anfang ein Ventilpneumothorax ist. Denn jede Luftbrust kommt so zustande, daß eine Zeitlang bei der Inspiration Luft in die Pleurahöhle eindringt, die bei der Exspiration durch die meist enge Fistelöffnung nicht gleich gut oder überhaupt nicht entweichen kann. Der zunehmende Druck im Pleuraraum führt zur Verengerung der Perforationsstelle, besonders dann, wenn sie sich klappenartig schließt. Die Verklebung und Heilung der Rißstelle kann aber erst dann erfolgen, wenn ihre Umgebung außer Funktion gesetzt ist, wenn also der Druck in der Pleurahöhle höher als in den Luftwegen ist. Bei wenig veränderter Pleura und beim Fehlen von Verwachsungen pflegt diese Heilung rasch einzutreten (Dorendorf).

Die Druckverhältnisse im Pleuraraum sind von der Art desselben und von den Beschaffenheit der Fistel abhängig: Beim geschlossenen Pneumothorax finden wir meist negative Druckwerte. Im Augenblick, wo der Pneumothorax in die geschlossene Form übergeht, herrscht in der Pleurahöhle der Druck, der durch die bei den letzten Atemexkursionen eingetretene Luftmenge bestimmt wird. Er wird also zunächst fast dem Atmosphärendruck entsprechen oder — besonders nach Husten und Pressen — sogar positiv sein.

Bei einem längere Zeit bestehenden, geschlossenen Pneumothorax finden wir aber immer negative Werte, die bei wiederholter Messung infolge der zunehmenden Luftresorption die Tendenz zeigen, sich weiter zu vergrößern. Sie nähern sich schließlich den Druckwerten, die man bei entfalteter Lunge im Pleuraspalt vorfindet, oder übertreffen sie sogar. — Im offenen Pneumothorax herrscht ein um den Nullpunkt schwankender Druck, der im Inspirium unter Null sinkt und im Exspirium den Nullwert übersteigt.

Anders verhält es sich beim Ventilpneumothorax: Bei der Einatmung öffnet sich die Fistel und es tritt Luft ein, die bei der Ausatmung nur zum Teil oder gar nicht entweichen kann. Das Ventil wird solange funktionieren, bis der allmählich einsetzende Druckausgleich in der Pleurahöhle einen weiteren Lufteintritt wenigstens bei ruhiger Inspiration verhindert. Durch Hustenstöße und Pressen wird aber häufig noch soviel Luft aufgenommen, daß ein Ueberdruck entsteht oder zumindest im Exspirium positive Druckwerte zustande kommen. Untersuchungen beim Ventilpneumothorax haben Werte ergeben, die auf der Höhe der Inspiration um Null schwanken und bei der Exspiration +5 bis +6 cm Wasser erreichen (Stähelin). — Umgekehrt können aus den sich bei einer Druckmessung ergebenden Werten Rückschlüsse gezogen werden, welche Form von Pneumothorax vorliegt.

Die Drucksteigerung in der Pleurahöhle bringt erhebliche Gefahren mit sich. Durch den Ueberdruck auf der einen und den Unterdruck auf der gesunden Seite wird beim Ventilpneumothorax das Mediastinum verdrängt. Die gleiche Wirkung hat der offene Pneumothorax (besonders der nach außen offene). Letzterer gilt als die gefährlichste Form, da er sowohl zur Ateminsuffizienz durch Mediastinalflattern und Pendelluft (Brauer), als auch zu einer direkten Schädigung von Herz und Kreislauf führen kann. Das Mediastinalflattern entsteht dadurch, daß bei der Inspiration das ganze Mittelfell mit dem Herzen und den Gefäßen nach der gesunden Lungenseite (mitsamt der collabierten Lunge) angesaugt wird. Ist das Mittelfell besonders nachgiebig, so bleibt im Inspirium die Saugwirkung auf die Atemluft infolge der mangelhaften Ausdehnung der gesunden Lunge gering, es tritt also wenig frische Luft ein. Im Exspirium wird sie dagegen kaum ausgetrieben, da das Mittelfell gegen die offene Pleurahöhle hin ausweicht. Diese paradoxe Verschiebung des Mittelfells führt zu einem ungenügenden Gasaustausch und damit zu schwerer Atemnot und Cyanose.

Dazu kann die Pendelluft treten: Im Exspirium tritt ein Teil der Luft aus der gesunden Lunge infolge des dort herrschenden positiven Druckes in die collabierte Lunge ein. Diese kohlensäurereiche Luft wird inspiratorisch wieder von der gesunden Seite

angesaugt, sie mischt sich mit der frischen Inspirationsluft. So entsteht ein Hin- und Herpendeln verbrauchter Luft, wodurch die Arterialisation des Blutes gehemmt wird.

Die Erfahrungen beim künstlichen Pneumothorax haben aber gezeigt, daß auch ein erheblicher Ueberdruck ohne nennenswerte Beschwerden und Verdrängungserscheinungen ertragen wird, wenn der Körper Zeit hat, sich an die neuen Verhältnisse zu gewöhnen. Bei plötzlichem massiven Lufteinbruch treten dagegen schwere Verdrängungserscheinungen auf, besonders an den sog. schwachen Stellen des Mediastinums. Hier sind extreme Verlagerungen möglich, wie ein Fall von Kohler zeigt: Bei einem linksseitigen, spontanen Ventilpneumothorax kam es unter der Wirkung des Ueberdruckes und infolge einer besonderen Nachgiebigkeit des ganzen vorderen Mediastinums zu einer riesigen Mediastinalherie rechts, die bis zur rechten Pleura costalis reichte und dort verwachsen war. Der Körper kann dem Mediastinalflattern durch Zuhilfenahme der Auxilliarmuskulatur entgegen wirken und dadurch die Chockwirkung auch bei einem plötzlichen massiven Lufteinbruch in die Pleurahöhle mildern: Beim Eintritt eines Pneumothorax kommt es zu einer reflektorisch bedingten, vermehrten Inspirationsstellung des Brustkorbes und zu einem Tiefertreten des Zwerchfells. Durch diese Thoraxerweiterung wird das Mittelfell gespannt und dadurch die Erhaltung eines negativen Druckes auf der gesunden Seite gefördert. — Andererseits darf nicht vergessen werden, daß infolge dieser Brustkorberweiterung wieder mehr Luft in die Pleurahöhle eingesaugt werden kann. — Bei längerem Bestehen eines offenen oder Ventilpneumothorax wird aber dieser Ausgleich durch erhöhte Muskelanstrengung schließlich auch versagen.

Auch eine Schädigung des Herzens und des Kreislaufs ist durch verschiedene Umstände zu erwarten. Der durch den Druck erhöhte Widerstand in den Capillaren der gesunden Lunge zwingt die rechte Kammer zu vermehrter Arbeit. Wichtiger ist aber noch die Druckerhöhung im Mediastinum, die den freien Abfluß des Blutes aus den Venen in den Thorax hemmt (gestaute Halsvenen). Dazu kommt der Druck auf das Herz selbst, der eine Behinderung der diastolischen Erweiterung des Herzens zur Folge hat. Besonders der rechtsseitige Pneumothorax wirkt sich insofern gefährlicher aus, als er die Diastole des schwächeren rechten Vorhofes besonders leicht erschwert. Schließlich führt eine hochgradige Mediastinalverschiebung zur Abknickung und Achsendrehung der Vena cava inferior oder superior. Im allgemeinen werden diese Störungen durch entsprechende Mehrarbeit des Herzens ausgeglichen. Bei jahrelangem Bestehen des Pneumothorax hat man gelegentlich eine Hypertrophie des rechten Ventrikels beobachtet (auch beim künst-

lichen Pneumothorax). Wir sehen also, daß die Zirkulationsstörungen im allgemeinen eine geringe Rolle spielen und nicht zu so bedrohlichen Zuständen führen, wie sie bei Mediastinalflattern und Pendelluft beobachtet werden.

Zusammenfassend ist zu sagen, daß für das klinische Bild des Pneumothorax erstens die Form (Ventil) und die Größe der Fistel und zweitens die Struktur des Mittelfells entscheidend ist. Je rascher und massiver die Luft in den Pleuraraum eindringt, desto größer ist die allgemeine Chockwirkung und der Rückschlag auf Herz und Gefäße. Ein starres, unnachgiebiges Mediastinum verhindert schwere Erscheinungen — es entsteht ein symptomenarmer Pneumothorax —, während ein Nachgeben des Mittelfells zur Ateminsuffizienz führt. Je nach dem Verhalten dieser beiden wichtigen Momente gbit es zwischen den Extremen — dem symptomenlosen und dem Spannungspneumothorax — klinisch alle Uebergänge (Alexander). Die Beschränkung der Atemfläche durch Ausfall einer Lunge infolge des Collapses kann durch Mehrarbeit der gesunden Seite ausreichend kompensiert werden. Sie ist nicht die Ursache der schweren Dyspnoe und macht sich nur bei Anstrengungen durch leichte Atemnot bemerkbar.

Die Prognose des Pneumothorax richtet sich nach dem Verhalten der Lungenfistel und nach der Grundkrankheit. Der geschlossene Pneumothorax wird rasch resorbiert, während beim offenen oder Ventilpneumothorax mit einer längeren Bestandsdauer zu rechnen ist. Doch gehen auch diese Formen meist in die geschlossene und damit in Heilung über. Ist dies nicht der Fall, so kommt es zu den bereits beschriebenen Verdrängungserscheinungen oder zur Pleurainfektion infolge des Offenbleibens der Fistel. In erster Linie ist aber die Infektionsmöglichkeit von der dem Pneumothorax zugrunde liegenden Lungenerkrankung abhängig. Handelt es z. B. um eine Lungengangrän oder um einen Lungenabszeß, so wird die Pleura immer, bei der Tuberkulose fast immer infiziert. Wenn dagegen eine Emphysemblase platzt, bleibt infolge des Eintritts einer meist keimfreien Luft diese gefürchtete Komplikation in der Regel aus.

Die häufigste Entstehungsursache des Pneumothorax ist die Lungentuberkulose.

Saussier bringt eine größere Zusammenstellung von 131 Pneumothoraxfällen, von denen 81 durch Tuberkulose bedingt waren (62%).

Die umfassendste Statistik stammt von Biach. Er führt 918 Pneumothoraxfälle an, von denen 715 tuberkulösen Ursprungs waren (78%). Drasche fand von 230 Fällen 198 durch Tuberkulose bedingt (86%). Den gleichen Prozentsatz fand Rose. Nach

neueren Statistiken (Gerhardt) ist die Tuberkulose sogar in 90% aller Fälle ursächlich anzuschuldigen.

Ueber die Häufigkeit des Eintritts eines Pneumothorax im Verlauf einer Tuberkulose geben folgende Zahlen Aufschluß:

Die umfassendste Statistik fand ich bei Biach. Unter 58 731 Fällen von Tuberkulose sah er in etwa 1% einen Spontanpneumothorax auftreten. Drasche errechnete bei einer Gesamtzahl von 11 000 Fällen eine Beteiligung von etwa 2%; in einigen Statistiken werden Werte bis 6% angegeben, es handelte sich aber durchwegs um kleine Zahlenreihen. Im allgemeinen ist in etwa 1% der Fälle von Tuberkulose der Eintritt eines Spontanpneumothorax zu erwarten.

Im folgenden möchte ich kurz auf die verschiedenen Möglichkeiten der Pneumothoraxentstehung bei der Tuberkulose eingehen. Am häufigsten entsteht er im Verlauf akut progredienter Prozesse (besonders bei der Phthise) infolge Erweichung eines subpleural gelegenen Herdes oder beim Durchbruch einer Caverne, wodurch eine Kommunikation zwischen der Pleurahöhle und einem Bronchus oder einer Caverne zustande kommt. Die Durchbruchstelle liegt überwiegend häufig im Untergeschoß der Lunge, gelegentlich auch im Mittelfeld. Bei der chronisch verlaufenden Form der Phthise kommt es selten zum Pneumothorax, weil hier durch ausgedehnte Pleuraverwachsungen eine Luftansammlung im Pleuraraum von vornherein unmöglich gemacht wird. — Gelegentlich stellt sich auch bei einer sehr geringfügigen initialen Tuberkulose ein Pneumothorax als Frühsymptom ein. Kahn hat beobachtet, daß eine kleinste periphere Caverne die Pleura an umschriebener Stelle zur Nekrose gebracht hatte, ohne daß den beiden Pleurablättern Zeit blieb, zu verwachsen.

Gelegentlich ist die Tuberkulose nur die indirekte Ursache des Pneumothorax. In seltenen Fällen bilden sich in der Umgebung von verkäsenden Herden infolge der Zerstörung von Alveolen kleine Räume, die sich mit Luft füllen. Ebenso ist innerhalb der tuberkulösen Massen durch Einschmelzung die Bildung kleiner Luftkammern möglich. Die eingedrungene Luft entweicht im Exspirium aus den verzweigten vielkammerigen Buchten nicht oder nur unvollständig, und es bilden sich allmählich emphysemartige Blasen (sog. Arrosionsemphysem nach Fischer). Sie führen gelegentlich, besonders wenn sie nahe der visceralen Pleura liegen, zum Spontanpneumothorax.

Weiter kann die Tuberkulose unter Zwischenschaltung eines vikariierenden Lungenemphysems indirekt einen Lufteinbruch in die Pleurahöhle veranlassen. Besonders bei der Phthise werden oft so erhebliche Lungenbezirke von der Atmung ausgeschaltet,

daß die gesunden Teile vikariierend eintreten müssen. Die Folge der Mehrbeanspruchung ist eine Blähung und konsekutive Lungenhypertrophie. Unter ungünstigen Allgemein- oder Lokalverhältnissen (Kachexie, Senium) kommt es aber nach Fischer an Stelle einer vikariierenden Hypertrophie zur Atrophie und Rarefikation des Lungengewebes und damit zur Bildung echter Emphysemblasen. Doch ist der Pneumothorax auf dieser Grundlage ein sehr seltenes Ereignis (Fall von Natorp). Sein Eintritt stellt eine schwerste Bedrohung des Lebens dar, da jetzt die letzten Atemflächen ausfallen.

Gewöhnlich sind dem Pneumothorax schon längere Zeit ausgesprochene Symptome des Grundleidens vorangegangen, und meist steht die Diagnose der Tuberkulose bereits fest. Unter mehr oder minder heftigen Erscheinungen gesellt sich der Pneumothorax dazu. Er stellt eine ernste Komplikation dar und verschlechtert die Prognose in etwa 80% der Fälle erheblich. Der bei Beginn der Tuberkulose auftretende Spontanpneumothorax ist im allgemeinen prognostisch günstig zu bewerten. Auch in fortgeschrittenen Stadien kommt es hie und da vor, daß der Pneumothorax durch den Collaps günstig wirkt und — „wie ein Geschenk der Vorsehung" (Dorendorf) — die Heilung anbahnt. Voraussetzung ist, daß bei gutem Allgemeinzustand die andere Lunge gesund sit. — Meist bedeutet aber der Lufteinbruch in die Pleurahöhle den Anfang vom Ende, da der Verschluß der Perforationsstelle infolge von Strangbildungen ausbleibt und eine Infektion der Pleura unweigerlich nach sich zieht. Der seltene doppelseitige Spontanpneumothorax gibt eine schlechte Prognose.

Neben der Lungentuberkulose können alle Prozesse, die eine Destruktion des Lungengewebes verursachen, zum Spontanpneumothorax führen, wenn sie auch gegenüber der dominierenden Stellung der Tuberkulose nur von untergeordneter Bedeutung sind. Erwähnen möchte ich hier den Lungenabszeß- und Gangrän, den gelegentlich in die Pleura durchbrechenden Lungenechinococcus. Denecke hat in 3 Fällen von Grippepneumonie einen komplizierenden Pneumothorax beobachtet. Auch beim gewöhnlichen Lungeninfarkt kam es zu Lufteinbrüchen, wenn infolge einer Sekundärinfektion Erweichung und Verjauchung eintrat, ebenso bei zerfallenden Lungentumoren oder Mediastinaltumoren oder bei Vereiterung von Bronchialdrüsen. — In seltenen Fällen haben auch abdominelle Erkrankungen, wie perforierende Geschwüre oder Carzinome des Magens, penetrierende Cholecystitiden, zum Spontanpneumothorax geführt.

An dieser Stelle möchte ich kurz auf den Spontanpneumothorax im Kindesalter eingehen, da er sich meist im Anschluß an eine Lungenaffektion entwickelt. Bevorzugst gefunden wird er im

Säuglings- und Kleinkindesalter, während er in späteren Jahren seltener zur Beobachtung kommt. Meist wird er durch eine einschmelzende Bronchopneumonie, viel seltener durch eine Tuberkulose hervorgerufen. Eine Infektion der Pleura bleibt hier kaum aus. Der seltene nicht infizierte Spontanpneumothorax bei Kindern ist die Folge eines interstitiellen Lungenemphysems nach Keuchhusten, stenosierender Kehlkopfdiphtherie oder eines Durchbruchs einer kongenitalen Lungenmißbildung. — Nach einer Statistik von Schall beträgt der Anteil der Tuberkulose nur 26%, während die Lungenentzündung und ihre Begleiterkrankung (Empyem, Abszeß und Gangrän) 46%, nach Meyer sogar 66% aller Pneumothoraxfälle ausmachen. Dann folgt das Emphysem mit 11%. Für den Rest bleibt die Aetiologie unklar. Hier kommen angeborene Cystenbildungen (Kjaergaard) und andere Hemmungsmißbildungen, wie das Offenbleiben eines Bronchus, in Frage. — In diesem Zusammenhang möchte ich auf eine auffallende Häufung des Spontanpneumothorax bei Frühgeburten hinweisen. Miller stellte durch systematische Röntgenuntersuchungen aller seit 1935 in der Basler Klinik beobachteten Frühgeburten in 30% der Fälle einen (oft partiellen) Spontanpneumothorax fest und hält ihn für eine typische Erscheinung der Frühgeburten unter 2000 g. Ein begünstigendes Moment sieht er in der mangelhaften Ausbildung der elastischen Fasern.

Wir sehen also, daß der Spontanpneumothorax der Erwachsenen in der weitaus größten Anzahl im Verlaufe einer Lungentuberkulose, seltener im Gefolge einer anderen destruierenden Erkrankung der Lunge oder anderer Brustorgane auftritt. Er stellt eine schwerwiegende Komplikation des Grundleidens dar und wird daher auch als symptomatischer Spontanpneumothorax bezeichnet.

Daneben bleiben aber eine ganze Anzahl von Spontanpneumothoraxfälle bei „anscheinend Gesunden" übrig, bei denen eines der genannten Grundleiden nicht nachzuweisen ist. Der Pneumothorax ist oft das einzige Symptom dieser Krankheit. — Die bisher völlig gesunden und arbeitsfähigen Menschen trifft der Spontanpneumothorax in der Regel wie ein Blitz aus heiterem Himmel. Typische Fälle bieten ein sehr charakteristisches und eindrucksvolles Krankheitsbild, das zunächst oft bedrohlich und schwer aussieht. Die Kranken fühlen im Anschluß an eine Anstrengung oder auch ohne

jeden Grund einen heftigen Schmerz in der Brust, als ob etwas gerissen sei. Dazu treten Cyanose, Schweißausbrüche, Husten und beschleunigte Herztätigkeit. — Häufiger aber entwickelt sich der Spontanpneumothorax allmählich unter geringfügigen Erscheinungen. Leichte Atemnot oder Druck in der Brust bleiben die einzigen Beschwerden und veranlassen den Kranken erst nach Tagen, einen Arzt aufzusuchen. In diesen Fällen entwickelt sich der Spontanpneumothorax anscheinend infolge kleiner Luftschübe ganz allmählich, bis schließlich ein Ueberdruckpneumothorax zur Verdrängung des Mediastinums führt und das Auftreten von Atemnot den Kranken alarmiert. — Schließlich ist der symptomlose Spontanpneumothorax zu erwähnen, der zufällig bei anderen Untersuchungen (z. B. Magenröntgen) entdeckt wird. Häufig liegt diesen Fällen ein partieller Pneumothorax zugrunde. Es gibt aber auch Beobachtungen, daß selbst ein Totalpneumothorax ohne Beschwerden getragen wird. Wiele berichtet von einem Offizier, der trotz Totalkollapses einer Lunge den ganzen Weltkrieg ohne Beschwerden mitmachte. Aehnliche Fälle werden von Schreiber, Kenner, Schott u. a. mitgeteilt. Neben den typischen Beschwerden gibt es noch einige seltenere, aber recht charakteristische Angaben: Bei linksseitigem Pneumothorax wurde ein der Angina pectoris ähnliches Krankheitsbild beobachtet. Für andere Fälle ist die Verlegung des Schmerzes in der Oberbauch typisch, die bei linksseitigem Pneumothorax zu Verwechslungen mit Magenerkrankungen führen kann. Bei einem Kranken von Siebner wurde wegen plötzlicher heftiger Schmerzen in der Magengegend und in der linken Schulter bei gleichzeitiger Bauchdeckenspannung wegen Verdachtes auf Perforation eines Magengeschwürs operiert. Magen o. B. Erst nach Tagen kam es zur Ausbildung eines vollständigen Pneumothorax mit typischen Beschwerden. Ein Kranker von Schreiber hatte eine für Ulcus typische Anamnese. Kopstein-Lenz fanden bei einem 29jährigen Mann, der seit Wochen über Magendrücken klagte, einen rechtsseitigen Mantelpneumothorax. Magen röntgenologisch o. B. — Diese Verlegung des Schmerzes in den Oberbauch wird von Siebner mit der Eigentümlichkeit des Pleuraschmerzes, durch Irradiation auf die Intercostalnerven überzugehen, erklärt. Kopstein - Lenz nehmen eine Vagusreizung an. Der typische, in die Schultern ausstrahlende Schmerz ist wohl auf eine Phrenicusreizung zurückzuführen.

Als auslösende Ursachen werden gewöhnlich verhältnismäßig geringfügige Insulte bezeichnet, wie Husten, Lachen, Schreien, Singen, Niesen oder angestrengte Atmung. Auch Laufen, Springen, Tanzen und Turnen oder Heben von Lasten werden ursächlich angeführt. Zuweilen ist aber ein Grund überhaupt nicht zu finden,

der Spontanpneumothorax ist also wirklich „spontan" eingetreten. — Laufer teilt einen Fall mit, wo der Spontanpneumothorax bei einem 25jährigen Mann während des Schlafes eintrat und sich später nur durch leichten Druck in der Brust anzeigte. Auffallend bleibt jedenfalls immer die Geringfügigkeit oder das Fehlen einer auslösenden Ursache.

Die Diagnose eines voll ausgebildeten Spontanpneumothorax ist im allgemeinen nicht schwierig zu stellen. Die physikalischen Zeichen sollen nur kurz erwähnt werden: die Verminderung oder das Fehlen der respiratorischen Bewegungen der befallenen Seite, Verstreichen der Intercostalräume, der Unterschied der Zwerchfellstellung, die geringe Verschieblichkeit der Lungengrenzen, der volle oder hypersonore Klopfschall mit gelegentlich tympanitischem Beiklang, Abschwächung oder Fehlen des Atemgeräusches und des Stimmfremitus, das amphorische Atmen bei offenem Pneumothorax und die perkutorisch feststellbare Verdrängung des Herzens. Außerdem gelegentlich Fistelgeräusche oder das Geräusch des fallenden Tropfens und bei freiem Erguß die Succussio Hippokratis. — Wenn der Zustand trotzdem häufig nicht erkannt wird, so wohl deshalb, weil an dieses im allgemeinen seltene Krankheitsbild nicht gedacht wird. Schwieriger ist die Feststellung eines partiellen Pneumothorax. Er bildet das Hauptkontingent derjenigen Fälle, die zufällig bei Röntgenuntersuchungen u. a. geklärt werden. Differentialdiagnostisch muß an ein einseitiges Emphysem, Lungenecchinococcus, Hernia diaphragmatica u. ä. gedacht werden. Verwechslungen mit aufgetriebenem Magen, Pleuraexsudaten und auch Aortenaneurysmen kommen vor. Die Unterscheidung einer großen Lungencaverne von einem partiellen Pneumothorax ist nicht nur physikalisch, sondern auch röntgenologisch und thoraxoskopisch oft sehr schwierig.

In erster Linie erkranken Männer, und zwar innerhalb einer bestimmten Altersgrenze (20—40 Jahren). Ein idiopathischer Spontanpneumothorax jenseits der 40 Jahre gehört zu den Seltenheiten. Friesdorf fand unter 142 Fällen ein Durchschnittsalter von 28, Hall unter 31 Erkrankungen ein solches von 24 Jahren. Samietz errechnete in einer Zusammenstellung von 49 Pneumothoraxfällen einen Mittelwert von 29,5 Jahren, Hahn bei einer allerdings geringen Anzahl von Beobachtungen einen solchen von etwa 30 Jahren. Bei zwei eigenen Beobachtungen (Männer) trat der Pneumothorax im 23. und 26. Lebensjahr auf. Sämtliche Statistiken aus älterer oder jüngerer Zeit zeigen übereinstimmend die größte Frequenz im Alter von 15 (oder 20) bis 40 Jahren. Auch das Ueberwiegen des männlichen Geschlechts geht aus Zu-

sammenstellungen eindeutig hervor: Unter den 31 Fällen von Hall befinden sich 29 Männer (93%). Nicholsky sah bei 90 Beobachtungen das männliche Geschlecht 76 mal betroffen (85%). Ein ähnlicher Prozentsatz findet sich bei Friesdorf und Hahn. Diese Konstanz des Lebensalters und des Geschlechts ist sehr auffallend und noch keineswegs geklärt. Ljungdahl weist darauf hin, daß in diesem Lebensalter der Brustkorb mechanischen Erschütterungen durch sportliche oder berufliche Anstrengungen mehr ausgesetzt sei als in anderen Altersklassen. Auch Alexander zieht die erhöhte sportliche Betätigung des Mannes zur Erklärung heran. Hahn hat seine Fälle in dieser Richtung besonders geprüft. Er konnte Alexanders Annahme nicht bestätigen. Es handelte sich um Männer in leichten oder mittelschweren Berufen, besondere sportliche Ambitionen fielen nicht auf. — Bei Frauen wird der idiopathische Spontanpneumothorax am ehesten noch im Verlauf der Gravidität beobachtet. Kopstein und Lenz nehmen an, daß der in der Schwangerschaft veränderte Atemtypus den Anstoß zum Lungenriß geben könne. — Nicholsky, der zuerst eine größere Zusammenstellung über den gutartigen Pneumothorax brachte, fand die rechte Lunge nur in 33% der Fälle vom Lufteinbruch betroffen. Er folgerte daraus eine größere Anfälligkeit der linken Lunge. Auch später wurde des öfteren die Frage einer ausgesprochenen evtl. konstitutionellen Schwäche der linken Seite aufgeworfen. Friesdorf, Samietz und Hahn konnten die Bevorzugung einer Seite nicht bestätigen. Fast immer wurden beide Seiten gleichmäßig befallen. Es kann also angenommen werden, daß es eine Bevorzugung einer Seite wohl nicht gibt. — Die zahlreichen Mitteilungen der letzten Jahre zeigen, daß der idiopathische Spontanpneumothorax durchaus kein so seltenes Ereignis ist, wie das früher angenommen wurde. Es scheint fast, als ob er gerade in der letzten Zeit immer häufiger auftrete, und (wie Blumberger meint) eine moderne Krankheit zu werden im Begriffe ist. Das ist z. T. auf die häufigere Anwendung der Röntgendurchleuchtung zurückzuführen, die gerade in den wenig markanten und teilweise übersehenen Fällen die Diagnose sicherstellt. Alexander nimmt an, daß durch die stärkere sportliche Betätigung mehr Anlässe zur Entstehung einer Luftbrust gegeben seien. Jedenfalls zeigt eine Zusammenstellung von 12 Spontanpneumothoraxfällen Hahn's aus den Jahren 1931—38 eine auffallende Häufung des Spontanpneumothorax in den beiden letzten Jahren, ein trotz der kleinen Zahl beachtlicher Hinweis.

Im Verlauf des idiopathischen Spontanpneumothorax werden gelegentlich Pleuraergüsse beobachtet, die aber nie größeren Umfang annehmen. Die Vermutung, daß das Vorhandensein eines Ergusses

als ein sicheres Zeichen für einen aktiven oder spezifischen Prozeß anzusehen sei, ist nicht richtig (Kopstein-Lenz).

Die Reizpleuritis beeinflußt den günstigen Krankheitsverlauf in keiner Weise. Die Resorption der Ergüsse erfolgt rasch, so daß sie bis zur Wiederentfaltung der Lunge vollkommen verschwunden sind, wie es auch bei einem eigenen Fall beobachtet werden konnte. Aehnliche, auf einer Reizung der Pleura beruhende Ergüsse werden gelegentlich bei dem künstlich angelegten Pneumothorax beobachtet.

Eine besondere Eigentümlichkeit des Krankheitsbildes ist die große Häufigkeit der Rezidive. Trotzdem kommt es auch bei mehrfachen Rückfällen nach komplikationslosem Verlauf fast immer zur Heilung und die Prognose bleibt nach wie vor eine günstige. Zusammenstellungen von Ljungdahl und Nikolsky zeigen, daß in etwa 10% der Fälle mit einem Rezidiv zu rechnen ist. 1—3fache Rückfälle bilden die Regel, ein 11maliges Rezidivieren ist von Ljungdahl beschrieben. Zumeist wird immer wieder die gleiche Seite befallen. In einem Fall kam es nach einem rechtsseitigen Spontanpneumothorax zu einem bilateralen Rezidiv (Sattler). Auch die zeitliche Aufeinanderfolge ist recht verschieden. Laufer beobachtete einen Spontanpneumothorax bei einem 25jährigen Mann, der im Abstand von 5 Jahren 2mal ohne ersichtlichen Grund rezidivierte, während es bei einer eigenen Beobachtung schon nach wenigen Monaten dazu kam.

Die Dauer der Erkrankung ist je nach der Art der Fistel recht verschieden, doch kann man im allgemeinen mit der Wiederentfaltung der Lunge in etwa 4—6 Wochen rechnen. Als durchschnittliche Krankheitsdauer fand Friesdorf in 130 Fällen 6 Wochen. Bei den eigenen Beobachtungen war die Lunge einmal nach 4, im 2. Fall nach 6 Wochen vollständig entfaltet. Gelegentlich werden aber Dauerformen beobachtet, wo die Luftbrust monate- oder jahrelang unverändert bestehen bleibt, ohne daß eine Infektion der Pleura eintritt.

Ljungdahl zitiert Fälle von Adams, Whitney und Emerson, wo die Symptome einer Luftbrust 5, 9 und 15 Jahre nachzuweisen waren. — Reckziegel berichtet von einer Frau, die seit 15 Jahren einen Spontanpneumothorax trug. Trotz des totalen Lungenkollapses überstand sie ohne Komplikationen 3 Schwangerschaften. — Wiele sah bei einem Ingenieur einen Pneumothorax, der seit 20 Jahren bestand, ohne die Arbeitsfähigkeit des Kranken zu beeinträchtigen. Aehnliche Beobachtungen stammen von Meyer, Schreiber u. a. — Diese besondere Eigenart mancher Pneumothoraxfälle hat Rieckmann veranlaßt, von einer „persistierenden" Form des Spontanpneumothorax zu sprechen.

Das klinische Bild des Spontanpneumothorax bei „anscheinend Gesunden" wird also durch den gutartigen Verlauf, durch die Neigung zum Rezidivieren, durch das Ausbleiben einer ernsthaften Pleuraalteration, durch seine Flüchtigkeit, die rasche und völlige „Restitutio ad integrum" und durch das Fehlen klinisch oder röntgenologisch erfaßbarer Lungenveränderungen gekennzeichnet. Diese klinischen Besonderheiten haben dazu geführt, diese Pneumothoraxform als ein selbständiges Krankheitsbild vom symptomatischen Spontanpneumothorax abzugrenzen und als nichttuberkulösen Pneumothorax, Pneumothorax simplex, oder als idiopathischen (gutartigen) Spontanpneumothorax zu bezeichnen.

Die Pathogenese des idiopathischen Spontanpneumothorax blieb lange im Dunkeln, da infolge des gutartigen Verlaufs nur wenige autoptische Untersuchungen möglich waren: Laennec, dessen Beobachtungen über das Wesen und das klinische Verhalten des Pneumothorax lange Zeit maßgebend blieben, unterschied von dem Perforationspneumothorax (auch symptomatischer Pneumothorax) einen essentiellen oder idiopathischen Pneumothorax. Letzterer sollte ohne eine Pleuraläsion durch Gasentwicklung im Pleuraraum selbst entstehen. Das ist bei der Anwesenheit von gasbildenden Bakterien in der Pleurahöhle möglich, doch scheiden diese Fälle hier aus, da es sich dann immer um einen symptomatischen Spontanpneumothorax handelt. — Auch Rosenbach sah die Bildung eines Pneumothorax ohne Kontinuitätstrennung der Pleura als möglich an. Er nahm an, daß es gelegentlich in einer noch nicht genügend bekannten Weise zu einer Sekretion von Gas durch die Lymphspalten der Pleura visceralis hindurch kommt und so ein Pneumothorax entsteht. — Seine Annahme blieb unbewiesen, vielmehr wurde später immer ein Einriß der Pleura als Voraussetzung eines Spontanpneumothorax angenommen. Nach neueren Untersuchungen gibt es aber einen Spontanpneumothorax im Sinne Rosenbachs, allerdings nur bei gewissen Veränderungen der Pleura (Blasenbildungen), wie noch gezeigt wird.

Vielfach wird in der Literatur eine Lungenemphysem als Ausgangspunkt eines Spontanpneumothorax betrachtet, und zwar soll er durch das Platzen einer Emphysenblase zustande kommen. Als Vertreter dieser Anschauung möchte ich Orth, Bach, Zahn, Fränkel, Friesdorf und Weber nennen. Obwohl ihre Ergebnisse durch Arbeiten von Fischer u. a. überholt sind, möchte ich sie kurz anführen, da sie die Probleme des Emphysems und seine Beziehungen zum Spontanpneumothorax sehr eingehend behandeln.

Nach Zahn entsteht der Pneumothorax durch das Bersten von vesiculären oder von pleuralen interstitiellen Emphysemblasen, durch das Einreißen der Lungenpleura neben alten Verwachsungen

dieser mit der parietalen Pleura und schließlich durch Atrophie der Lungenpleura.

Bach und Fränkel waren der Ansicht, daß in den Fällen von gutartig verlaufenden Spontanpneumothorax ein sich nur auf einen umschriebenen Bezirk erstreckendes Emphysem oder einzelne Emphysemblasen die Unterlage des Pleurarisses seien. In 15 von ersterem zusammengestellten Sektionsfällen wurde meist ein Riß in einem Emphysembläschen gefunden oder sicher vermutet. Sie scheiden aber bei unserer Betrachtung aus, da gleichzeitig Tuberkulosen, schwere Bronchitiden u. a. nachgewiesen wurden und es sich somit um einen symptomatischen Pneumothorax handelte. Damit ein Emphysembläschen platzt, müssen nach Bach außer der Dünnheit der Blasenwände verschiedene Momente zusammen wirken, nämlich Spannungsanomalien durch Narben oder pleuritische Adhäsionen, schließlich Zwangsinspirationen bei Ueberanstrengung oder plötzlichem Insult.

Aber für viele Beobachtungen von Spontanpneumothorax, die in der älteren Literatur auf das Zerreissen von Emphysemblasen zurückgeführt werden, kann diese Entstehungsweise angezweifelt werden. Nach den Sektionsbefunden ist anzunehmen, daß es sich teilweise um die sog. Spitzennarbenblasen (Fischer) gehandelt hat, die anatomisch mit dem Emphysem als solchen nichts zu tun haben. Als typisches Beispiel möchte ich hier einen bei Ljungdahl zitierten Fall anführen:

> 19jähriger Mann bekommt plötzlich einen linksseitigen Pneumothorax. Die Symptome verschwinden im Laufe von zwei Monaten. Einige Zeit später stirbt der Kranke durch Platzen eines Aortenaneurysmas. Autopsie: Keine Zeichen des Pneumothorax mehr. Keine Tuberkulose der Lungen. An der Spitze der linken Lunge „Emphysembläschen". Einige von ihnen zerrissen.

Aber noch ein weiterer Umstand erschwert die Beurteilung der früheren Beobachtungen. Fischer weist mit Recht darauf hin, daß schon allein durch die verschiedene Namensgebung der einzelnen Emphysemformen ein klares Bild nicht zu gewinnen sei. Die einzelnen Arten werden nicht genügend voneinander getrennt. Selbst nur vereinzelt auftretende Blasenbildungen der Lunge werden, ohne daß eine emphysematöse Veränderung im übrigen Gewebe vorliegt, als Emphysem bezeichnet. Fischer hat auf Grund pathologisch-anatomischer Untersuchungen zur Frage des Emphysems Stellung genommen und eine scharfe Trennung der einzelnen Formen zu erreichen versucht. Sie sollen im folgenden betrachtet werden, wobei das Hauptaugenmerk der Frage gilt, inwieweit

sie als Ursache des Spontanpneumothorax in Frage kommen. — Die häufigste Formn stellt das echte (chronische) substantielle Lungenemphysem dar. Um kurz auf die pathologischen Veränderungen einzugehen, so ist zu sagen, daß es dabei nicht nur zu einer dauernden Erweiterung der Alveolen (Ektasie), sondern auch zu einer Atrophie und zum Schwund von Lungenbläschen kommt. Durch die Zerstörung ihrer Wände und durch das Zusammenschließen einzelner Alveolen entstehen zunächst kleine Bläschen, die später bis Mannsfaustgröße erreichen können. Sie finden sich nicht gleichmäßig in der Lunge verteilt, sondern treten allgemein in der Lungenperipherie gehäuft auf, besonders in den Spitzen und in den scharfen Rändern der Lunge. Es ist klar, daß es durch das Platzen solcher Blasen bei körperlichen Anstrengungen oder auch ohne wesentliche äußere Faktoren zum Pneumothorax kommen kann, insbesondere deshalb, weil mit der Zunahme der Blase eine Verdünnung der Wand und eine Verschmälerung der darüber liegenden Pleura pulmonalis einsetzt. Nach Zahn kann die Dicke der Alveolenwand plus Pleura bis auf 0,05, ja sogar auf 0,03 mm heruntergehen, während sie normalerweise 0,13 bis 0,24 mm beträgt. In einem anderen Sektionsfall erwähnt Zahn, daß die Pleura besonders über der Kuppe der Emphysemblase außerordentlich verdünnt war. Massini und Schönberg fanden eine hochgradige Degeneration besonders an den Kuppen der großen Emphysemblasen. — Im Vergleich zur Häufigkeit des Emphysems ist das Auftreten des Pneumothorax ein recht seltenes Ereignis. Nach Stähelin dürfte kaum 1% aller Fälle von Spontanpneumothorax durch Emphysem bedingt sein. Daß es nicht häufiger dazu kommt, liegt daran, daß die Blasen durch die gute Polsterung der Lunge und die gleichmäßigen intrapleuralen Druckverhältnisse weitgehend geschützt sind (Kahn). Außerdem fehlen in diesen Fällen fast immer Pleuraadhäsionen, die durch Zerrung einen Pleurariß begünstigen. Kommt es jedoch zum Pneumothorax, so stellt er in Verbindung mit der Grundkrankheit ein lebensbedrohliches Ereignis dar. Das ist unter Berücksichtigung der Auswirkungen des Emphysems auf Atmung und Kreislauf verständlich: Trotz der Erweiterung des Brustkorbs wird durch die Rarefikation des Lungengewebes die respiratorische Fläche verkleinert. Dieser Umstand und der Verlust der elastischen Fasern führt durch die Behinderung der Exspiration zur Erschwerung des Gaswechsels. Pathologisch-physiologisch sehen wir eine Vermehrung der Residualluft bei gleichzeitiger Abnahme der Vitalkapazität und Reserveluft, so daß der Emphysematiker gezwungen ist, durch vertiefte und vermehrte Atmung die Lüftung der Lungen zu verbessern. Schließlich ist die durch die Obliteration der Lungencapillaren

bedingte Stauung im kleinen Kreislauf zu erwähnen, deren Auswirkungen sich in der bei Emphysematikern häufig beobachteten Hypertrophie des rechten Herzens demonstrieren. Bei solchen Störungen des Gasaustausches und des Kreislaufes führt ein plötzlich auftretender Pneumothorax zu hochgradiger Atemnot. An das schon stark belastete Herz werden plötzlich neue Anforderungen gestellt, denen es nicht genügen kann. Der Pneumothorax bedeutet also bei substantiellem Emphysem eine schwere Komplikation. Aus diesen Gründen ist auch die Anlegung eines künstlichen Pneumothorax beim Vorhandensein dieser Lungenveränderungen kontraindiziert.

In der Literatur liegen sichere Beobachtungen von Emphysem mit einem komplizierenden Spontanpneumothorax autoptisch vor: Häufig zitiert ist ein Fall von Orth, wo bei einem vierjährigen Kind mit kongenitalem echtem Emphysem durch Ruptur einer Blase ein Pneumothorax eintrat, der zum Exitus führte. — Bekannt ist auch eine Beobachtung von Massini und Schönberg. Es handelte sich um einen doppelseitigen Pneumothorax auf dem Boden eines Emphysems. — Hierher gehören weiter Fälle von Bach, Zinn-Siebert u. a. — Aus der jüngsten Literatur möchte ich noch einige Beobachtungen anführen: Ventilpneumothorax bei einer 46 jährigen Frau, der trotz Luftabsaugung zum Tode führt. Die Obduktion zeigt ein ausgesprochenes Emphysem. Als Ursache des Pneumothorax wird das Platzen einer der großen Emphysemblasen angenommen, obwohl eine Rupturstelle nicht zu finden war (Arntzen). — Spontaner Ventilpneumothorax bei einem 51 jährigen Mann auf der Grundlage eines kongenitalen bullösen Emphysems. Thorakoskopisch ist an einer der zahlreichen Blasen ein Loch mit einer bei der Atmung sich bewegenden Membran (Ventil) zu sehen. Es wird Olivenöl auf das Ventil gebracht; darnach Fistelschluß durch Bildung eines Fibrinpfropfes und völlige Entfaltung der Lunge (Bühler). Das ist einer der seltenen Fälle von Spontanpneumothorax bei echtem Lungenemphysem, wo es (wahrscheinlich infolge des aktiven Vorgehens) nicht zu einem ungünstigen Ausgang kam.

Das senile Lungenemphysem — nach Fischer besser als senile Lungenatrophie bezeichnet — ist eine Teilerscheinung der Gesamtinvolution des Körpers. Der Alveolenschwund erfolgt durch senile Atrophie der elstischen Fasern und des Bindegewebes, nicht durch Ueberdehnung der Alveolen. Es bilden sich daher kaum größere Blasen, wenn natürlich auch Kombinationen mit dem substantiellen Emphysem vorkommen. Diese Form spielt nach Fischer in der Aetiologie des Spontanpneumothorax kaum eine Rolle, wie überhaupt eine Luftbrust im hohen Alter eine große Seltenheit darstellt.

Auf die Bedeutung des vikariierenden Emphysems für die Entstehung eines Spontanpneumothorax wurde bereits bei der Besprechung der Tuberkulose hingewiesen. Die Phthise ist nach Natorp die häufigste Grundlage für diese Emphysemform.

Das sog. akute Lungenemphysem ist von den übrigen Formen abzutrennen. Fischer schlägt dafür die Bezeichnung akute Lungenblähung vor. Diese gelegentlich nach Keuchhusten, stenosierender Kehlkopfdiphtherie auftretenden Erweiterungen der Lungenbläschen führen zu einer reversiblen Dehnung der Alveolen, die sich, wenn auch erst nach Wochen, wohl immer zurückbildet. Man kann deshalb von einem Emphysem im eigentlichen Sinn nicht sprechen. — Ein Pneumothorax auf dieser Grundlage wird nach Fischer kaum beobachtet. Ljungdahl weist darauf hin, daß die gesunde Lunge imstande ist, auch die bei gewaltsamen Exspirationen auftretenden starken Drucksteigerungen auszuhalten. Wenn es trotzdem zur Ruptur kommt, so entsteht meist ein interstitielles Emphysem mit konsekutivem Hautemphysem, viel seltener ein Pneumothorax. — Diese Ansicht ist nicht unwidersprochen geblieben. Tendeloo glaubt, daß eine kurzdauernde übermäßige Dehnung des Lungengewebes zu einem Riß führen kann, wenn gewisse Grenzen überschritten werden. Auch Deetjen hält die Möglichkeit einer Berstungsruptur der Lunge bei gleichzeitigem Glottisschluß für gegeben. Auf Grund einer Beobachtung (18jähriger Matrose fällt vom Schiff ins Wasser und zieht sich einen Pneumothorax zu) nimmt sie an, daß der Thorax durch den Aufprall stark komprimiert wurde; durch den reflektorischen gleichzeitigen Glottisschluß konnte die unter hohem Druck stehende Luft nicht entweichen und zerriß das Lungengewebe. In dem vorliegenden Fall ist aber die einwirkende Gewalt so stark, daß man von einem traumatischen Pneumothorax sprechen kann. Möglicherweise lag auch eine Narbenblase zugrunde. — Jedenfalls ist der Pneumothorax als Folge einer akuten Lungenblähung ein sehr seltenes Ereignis.

Weiter soll an dieser Stelle das interstitielle Lungenemphysem erwähnt werden, obwohl es nicht mehr zu den eigentlichen Emphysemen zu zählen ist. Es führt gelegentlich zum Pneumothorax, wie ein Fall von Schwalbe zeigt. Es entsteht durch direktes Einreißen von Lungengewebe bei heftigen Exspirationsstößen und gleichzeitiger Verengerung der Glottis, z. B. infolge heftigen Hustens bei Keuchhusten und Grippe. Kinder sind dabei besonders gefährdet. Die Luft ergießt sich in das Interstitium, folgt dem peribronchialen Bindegewebe, gelangt ins Mediastinum und Jugulum und führt zu einem Hautemphysem. Daneben können sich auch subpleural gelegene Luftblasen bilden, besonders wenn eine Alveole in der Nähe der Pleura einreißt. Eine Gasansammlung in der

Pleurahöhle tritt aber erst dann auf, wenn auch die Pleura mit einreißt. Im allgemeinen bleibt die Menge der dabei eindringenden Luft gering und ihre Resorption erfolgt rasch. Der Verlauf des Pneumothorax ist relativ günstig.

Die bekannte Tatsache, daß der Pneumothorax am häufigsten im Gefolge einer Lungentuberkulose auftritt, führte dazu, auch für die gutartige Form der Luftbrust eine tuberkulöse Aetiologie anzunehmen. Dorendorf sagt wörtlich: Ueberwiegend häufig dürfte auch diesen gutartigen Pneumothoraxfällen eine tuberkulöse Aetiologie zugrunde liegen trotz Fehlen einer tuberkulösen Anamnese und trotz Fehlens eines auf aktive Tuberkulose hindeutenden klinischen oder röntgenologischen Befundes. — Lichtenstern vertritt die Ansicht, daß sogar 80—90% der gutartigen Pneumothoraxfälle auf tuberkulöser Basis entstehen. Da nach dem ganzen klinischen Bild ein aktiver Prozeß auszuschließen war, wurde eine latente, nur geringfügige lokale Tuberkulose angenommen. — So spricht Weber von kleinen tuberkulösen Pleuraläsionen ohne Neigung zur Progredienz. — Nach Reiche spielt eine subpleurale Tuberkulose die Hauptrolle. Sie zerstört die nahegelegene Pleura oder schädigt sie soweit, daß dann Emphysemblasen durchbrechen können. Das Ausbleiben einer Pleuraaffektion nach der Perforation des Herdes mit der unvermeidlichen Ausstreuung tuberkulösen Materials sucht er mit dem guten, abwehrfähigen Allgemeinzustand seiner Kranken zu erklären. — Nach Finney ist der Spontanpneumothorax oft das erste Zeichen einer Tuberkulose, indem eine nicht nachweisbare Caverne zur Zerstörung der Pleura führt. Erwähnen möchte ich noch einen Erklärungsversuch Ljungdahls, der nur an eine von außen kommende Schädigung der Pleura ohne Beteiligung der Lungen dachte. Bei seiner Beobachtung handelte es sich um einen bisher gesunden Mann, der 2 Jahre vor dem Eintritt eines rechtsseitigen Pneumothorax bereits an einem Spontanpneumoperikard erkrankt war. Anstelle einer Tuberkulose der Lunge nimmt er als primäre Ursache eine tuberkulöse Erkrankung der mediastinalen Lymphdrüsen an. Von hier kommt es zu einer gutartigen Entzündung der nahegelegenen Pleura und des Perikards unter Bildung von Adhäsionen, so daß breite, Rippenfell und Herzbeutel verbindende Narbenstränge entstehen. Durch Zerrung an den Narben bei Anstrengungen soll sowohl die Pleura als auch das Perikard einreißen können.

In der Literatur fand ich einige, autoptisch kontrollierte Fälle, die zeigen, daß die Tuberkulose bereits in einem sehr frühen und wenig entwickelten Stadium zum Spontanpneumothorax führen kann (zitiert nach Ljungdahl):

Letulle: Pneumothorax bei einem Diabetiker. In der Lunge nur ein einziger tuberkulöser Nodulus, dessen Berstung den Pneumothorax hervorgerufen hat.

Thompson: 29jährige Frau. Rechtsseitiger Pneumothorax. Die rechte Lunge enthält nicht mehr als 10 oder 12 Tuberkel; ein Tuberkel an der Oberfläche war ulzeriert und stand bei der Sektion offen.

Auch beim Lebenden fand man im Anschluß an einen Spontanpneumothorax geringe Veränderungen an der Pleura, die nach dem thorakoskopischen Bild als spezifisch angesehen wurden: Schwedische Autoren (Ref. Zentr. Tub. 1923, S. 350) stellten bei einem rezidivierenden Spontanpneumothorax thorakoskopisch ein kraterförmiges, wahrscheinlich tuberkulöses Geschwür in der Pleura fest. Auch in einem zweiten Fall wurde thorakoskopiert: Die Lungenoberfläche war glatt außer einer spangenförmigen Einziehung. Durch die Berstung der tuberkulös (?) geschädigten Pleura war es zum Pneumothorax gekommen. Möglicherweise handelte es sich aber auch um die Reste einer geplatzten Narbenblase.

Bei anderen Kranken, die nach dem Ueberstehen eines Spontanpneumothorax jahrelang völlig gesund waren, wurde später eine Lungentuberkulose manifest. Gerade solche Beobachtungen konnten die Annahme unterstützen, den früheren Pneumothorax mit einer damals latenten Tuberkulose ursächlich in Zusammenhang zu bringen: Mosheim und Kleemann haben 3 Fälle von spontaner Luftbrust beobachtet, wo nach einem 4- bzw. 7jährigen gesunden Intervall eine Lungentuberkulose festgestellt wurde. — Lindhagen: Ein 17jähriger, gesunder Mann erkrankte an einem rechtsseitigen Spontanpneumothorax, der nach komplikationslosem Verlauf rasch wieder verschwand. 7 Jahre später trat eine doppelseitige Lungentuberkulose auf.

Die Annahme einer überragenden Bedeutung der Tuberkulose in der Aetiologie des idiopathischen Spontanpneumothorax wurde gerade in den letzten Jahren einer scharfen Kritik unterzogen. Schon Kahn wandte gegen seine tuberkulöse Natur ein, daß ihm niemals ein Fall vorgekommen sei, in dem bei einem tuberkulösen Pneumothorax die Luft wieder verschwand und die bis dahin latente Grundkrankheit weiterhin latent blieb.

Außerdem wird auf ein wesentlich verschiedenes Verhalten der Fistel hingewiesen. Beim tuberkulösen Pneumothorax entsteht die Perforation inmitten eines schlecht reagierenden Gewebes und spätere Sektionen zeigen, daß solche Fisteln lange offen bleiben. — In diesem Zusammenhang möchte ich aber auf einige Sektionsbefunde Weils hinweisen. Bei 7 Kranken hatte sich zu einer akuten oder subakuten Phthise ein Pneumothorax gesellt. In 3 Fällen, wo er 3 und 7 Monate bestanden hatte, war die Durchbruchsstelle in der verdickten Pleura kaum mehr nachzuweisen. Bei 3 Fällen, die den Pneumothorax 9—14 Tage überstanden, waren die Perforationsstellen durch derbe Fibrinmassen verschlossen. Selbst bei einem ausgedehnten Prozeß und schlechtem Allgemeinzustand war es in relativ sehr kurzer Zeit zum Fistelschluß gekommen. Natürlich sind das Ausnahmen, in der Regel bleibt die tuberkulöse Fistel monate- und jahrelang offen. — Im Gegensatz dazu tritt der Fistelschluß beim gutartigen Spontanpneumothorax infolge des guten Regenerationsvermögens der kaum geschädigten Pleura in der Regel bald ein.

Noch ein weiteres Merkmal spricht gegen eine tuberkulöse Aetiologie, nämlich die Seltenheit und Gutartigkeit eines beim idiopathischen Spontanpneumothorax entstehenden Rippenfellergusses. Der Grund liegt darin, daß aus der nicht entzündeten Lunge eine praktisch keimfreie Luft in die Pleurahöhle eintritt, während bei der Tuberkulose die Pleura fast immer mit Tuberkelbazillen, manchmal auch mit Eitererregern infiziert wird und ein entzündlicher Erguß nicht ausbleibt. Auch in den Fällen Weils trat eine Pleuritis exsudativa auf (3 mal eitrig, sonst serofibrinös).

Auch die große Häufigkeit der Rezidive, die den gutartigen Charakter des Krankheitsbildes nicht beeinträchtigen, ist mit der Annahme einer tuberkulösen Aetiologie kaum vereinbar.

Joerdens lehnt die Tuberkulose mit dem Hinweis ab, daß die an einem gutartigen Spontanpneumothorax Erkrankten später jeder beruflichen oder sportlichen Anstrengung gewachsen sind, ohne daß sich je eine Tuberkulose manifestierte.

Einen großen Fortschritt brachte eine Arbeit Fischers mit der Beschreibung der sog. Spitzennarbenblasen. Es handelt sich dabei um einzeln oder multipel auftretende, bis kirschgroße Blasenbildungen in den Lungenspitzen. Wie entstehen solche Blasen?

Auf dem Boden entzündlicher Prozesse und schwieliger Veränderungen der Spitzen tritt allmählich ein Schwund der Alveolarwände ein. Durch Narbenschrumpfungen kommt es zu Zerrungen und Verschiebungen des Lungengewebes und zu Druckerscheinungen auf die nahegelegenen Bronchien. Die Folge ist eine Behinderung der Luftströmung in ihnen und gelegentlich eine eigenartige Ventilbildung an den komprimierten Bronchien. Hayashi hat solche Ventilverschlüsse am Grund der Blasen auch histologisch nachgewiesen. — Der Ventilmechanismus erlaubt zwar das Einströmen der Luft im Inspirium, verhindert aber ein vollständiges Zurückströmen im Exspirium. Daß ein Hindernis für das Entweichen der Luft besteht, wird auch von Orth beschrieben: „Die Blasen sind oft ganz prall gespannt und es ist meistens schwierig oder gar unmöglich, sie zu entleeren (Sektion), was den besten Beweis dafür gibt, daß hier meistens ein Hindernis für die Exspiration existiert." Es wird immer mehr Luft in den hinter dem Ventil liegenden Lungenabschnitt hineingepreßt. Die Alveolen und die darüberliegende Pleura werden sich dehnen und schließlich die Lungenoberfläche als Blase überragen. Infolge des Druckes atrophieren die Blasenwände allmählich und es genügt unter Umständen ein Hustenstoß oder eine andere geringe Drucksteigerung, um die Blase einreißen zu lassen.

Neben dem Ventilmechanismus haben noch andere Momente eine wesentliche Bedeutung für die Blasenbildung, nämlich die Erhöhung des Strömungswiderstandes der Luft in der Lungenperipherie und die besondere Beanspruchung der Lungenspitzen bei der Atmung. Rohrer untersuchte die Bedeutung des Luftströmungswiderstandes in der Lunge für die Entstehung des Emphysems, doch gelten seine Feststellungen ganz allgemein. Er fand, daß der Strömungswiderstand für die Atemluft in einem peripheren Acinus doppelt so groß wie in einem zentral, d. h. hilusnah gelegenen ist. Infolge des erhöhten Widerstandes in der Peripherie haben diese Lungenpartien schon bei normaler Atmung einen höheren Druck auszuhalten. Er steigert sich aber noch wesentlich während des Hustens, da sich die zentralen Acini bei dem explosionsartigen Entweichen der Luft rascher entleeren als die peripheren und so in letzteren ein Ueberdruck entsteht, der zu ihrer allmählichen Dehnung führt. — Weiter hat Kreuzfuchs eine stärkere Beanspruchung der Spitzen während der Atmung, besonders aber beim Husten festgestellt. Bei der Exspiration entweicht die aus den basalen Teilen der Lunge ausgepreßte Luft nicht vollständig nach außen, sondern dringt zum Teil in die Spitzen ein und bläht diese, während im Inspirium besonders die unteren Lungenpartien mit Luft gefüllt werden und die Spitzen sogar noch

Luft an die Unterlappen abgeben sollen (sog. antagonistische Partialatmung). Die Spitzenblähung tritt natürlich beim Husten verstärkt auf. Sie zeigt sich vor dem Röntgenschirm als eine Aufhellung der Spitzenfelder während des Hustens (Kreuzfuchsphänomen).

Außer dem geringfügigen Narbengewebe in der Umgebung der Blasen ließen sich im übrigen Lungengewebe keinerlei Veränderungen nachweisen, insbesondere fehlte jeder Anhaltspunkt für eine aktive Tuberkulose oder für ein substantielles Emphysem. Bei der Häufigkeit der Tuberkulose, besonders in Form der abortiven Spitzentuberkulose muß angenommen werden, daß das Narbengewebe meist auf dem Boden abgeheilter tuberkulöser Prozesse entstanden ist, obwohl Fischer u. a. histologisch eine spezifische Gewebsstruktur nicht mehr nachweisen konnten. Der tuberkulöse Prozeß kann ja durch fibröse Umwandlung bis zum Schwinden des spezifischen Gewebscharakters ausheilen (Sattler). Daneben sind Narbenbildungen infolge anderer Entzündungen (z. B. Pneumonie) von Bedeutung.

Kipfer hat Narbenblasen thorakoskopsich auch im rechten Unterlappen festgestellt. Ihr Sitz ist demnach keineswegs an das Lungenobergeschoß gebunden. Gleichzeitig weist er darauf hin, daß für die Entstehung und noch mehr für den Verlauf des Spontanpneumothorax pleuritische Verwachsungen, die häufig in der Nähe der erwähnten Blasen röntgenologisch oder thorakoskopisch gefunden werden, von Bedeutung sind; denn die Adhärenz begünstigt bei Druckschwankungen im Pleuraraum durch Zerrung an der Blase die Ruptur derselben und verhindert unter Umständen den Verschluß der Fistel. Im Falle Kipfers kam es erst nach operativer Lösung des Pleurastranges und Herstellung eines Totalpneumothorax zur Wiederentfaltung der Lungen.

Diese pathologsich-anatomischen Befunde machen das klinische Bild, insbesondere die günstige Prognose, verständlich. Die Blasen entstehen auf dem Boden abgeklungener, lokal beschränkter Entzündungsprozesse. Bei der Ruptur der Blasen dringt eine keimfreie Luft in die Pleurahöhle ein, so daß eine Infektion derselben ausbleibt. Hayashi weist darauf hin, daß in seinen Fällen Zeichen einer frischen Entzündung in der Nähe der Blasen immer fehlten. Außerdem ist im allgemeinen mit einer raschen Verklebung der Perforationsstelle zu rechnen, da das umgebende Gewebe guter Regeneration fähig ist. Auch die Neigung zum Rezidivieren läßt sich aus dem multiplen Auftreten der Blasen gut erklären.

Es wäre aber falsch, von einer absolut günstigen Prognose des idiopathischen Spontanpneumothorax zu sprechen. Wie 2 Fälle von Fischer zeigen, kann es unter gewissen Umständen zu einem

ungünstigen Ausgang kommen, nämlich beim doppelseitigen Auftreten eines Spontanpneumothorax infolge von gleichzeitiger Ruptur bilateraler Spitzennarbenblasen oder durch eine Blutung aus einem bei dem Lungenriß beschädigten Gefäß. Trotz der Kleinheit der die Blasenwand durchziehenden Arterien ist eine Verblutung unter Bildung eines ausgedehnten Hämothorax möglich, da die Gefäße — offenbar infolge örtlicher Stauung — stark gefüllt und geschlängelt sind, wie thorakoskopische Beobachtungen Sattlers zeigen.

Neben diesen auf entzündlicher Grundlage entstandenen Blasenbildungen wurde in neuerer Zeit von Schmincke und Kjärgaard auf einen Spontanpneumothorax infolge von Hemmungsmißbildungen der Lunge aufmerksam gemacht. — Schmincke fand in einem Fall zahlreiche, subpleural gelegene Bläschen, die der Pleuraoberfläche ein feinhöckeriges Aussehen gaben. Ein Bläschen war geplatzt und hatte den Pneumothorax ausgelöst. Histologisch zeigten sich in der pleuralen Mantelzone der Lunge kleine, luftgefüllte Räume, die sich als nicht ausdifferenzierte Alveolen herausstellten. — Nach Fischer entwickelt sich die Lunge aus einer verdickten Epithelleiste des Schlunddarms, die unter dauernder Teilung und Bildung einzelner Epithelschläuche in das ventro-caudal gelegene Mesoderm eindringt. Die Epithelschläuche bilden durch Knospung immer neue Luftsäckchen, sog. Pneumonomeren. Mit fortschreitender Entwicklung nimmt die Teilung der Pneumonomeren ab, sie bilden sich in endgültige Alveolen um. — Im vorliegenden Fall war diese Undifferenzierung nicht vollständig eingetreten, sondern es fand sich eine Persistenz der Pneumonomeren in der Lungenperipherie. Durch die Atmung wurden die Pneumonomeren allmählich erweitert und zystisch umgewandelt. So entwickelten sich in der pleuralen Mantelzone Blasen, die besonders deshalb leicht zur Ruptur neigen, da die elastischen Fasern fehlen. Eine besondere Ventilbildung hat Schmincke nicht nachgewiesen.

Auch Kjärgaard hat kongenitale Zystenbildungen der Lunge beschrieben und als wichtige Grundlage für die Entstehung eines Spontanpneumothorax angesehen. Neben der Honigwabenlunge und einzelnen großen Tracheobronchialzysten, die kaum eine Luftbrust auslösen dürften, fand er oberflächlich gelegene Bläschen mit Ventilbildungen. Die Ventilwirkung entsteht hier nicht durch Druck von Narbengewebe (wie bei den Narbenblasen), sondern dadurch, daß

der Bronchiolus in schrägem Verlauf in die Alveolarzyste einmündet. Dadurch entsteht ein Hindernis für das Ausströmen der Luft, die während des Inspiriums ohne weiteres eintreten kann. Die Folge ist eine Dehnung der Zyste, die dann gelegentlich einer intrapulmonalen Drucksteigerung einreißt.

Zusammenfassend kann man sagen, daß durch diese Untersuchungen die pathologisch-anatomischen Grundlagen für die Entstehung des idiopathischen Spontanpneumothorax im wesentlichen geklärt wurden. Die Häufigkeit entzündlicher Lungenveränderungen, insbesondere die zahlreichen Beobachtungen von abgeklungenen Spitzentuberkulosen, lassen darauf schließen, für die überwiegende Mehrzahl der idiopathischen Spontanpneumothoraxfällen Narbenblasen ursächlich anzunehmen, während Lungenmißbildungen sicher viel seltener in Frage kommen. Dafür spricht neben dem häufigen röntgenologischen Nachweis von Pleurasträngen auch die Tatsache, daß bei der Thorakoskopie meist narbige Veränderungen (z. B. Einziehungen) der Pleura zu sehen sind (Sattler).

In jüngster Zeit wird wieder mehr auf die Bedeutung der Pleura bei der Entstehung des idiopathischen Spontanpneumothorax hingewiesen. Schon Kahn betonte vor mehreren Jahren, daß Veränderungen der Pleura, insbesondere Adhäsionen, eine entscheidende Rolle dabei spielen. Der Pneumothorax soll so zustande kommen, daß durch eine plötzliche exspiratorische Anstrengung die Pleura pulmonalis an der Insertionsstelle der Adhäsion durch Zerrung überdehnt wird und einreißt; von den meisten Autoren wird aber diese Möglichkeit bestritten. Ich fand in der Literatur nur einen autoptisch kontrollierten Fall (Zahn), der dafür spricht, daß eine sonst unveränderte Pleura allein durch den Zug eines Verwachsungsstranges einreißen kann: Bei einem 43jährigen Mann werden in der linken Spitze zwei sehr kleine Pleuraeinrisse, die neben einer Adhärenz liegen, als Stellen des Luftaustritts festgestellt. Lungen und Pleura sonst o. B. — Auf die Bedeutung von Pleurasträngen, die in der Nähe von Narbenblasen inserieren, wurde schon hingewiesen. Sie können natürlich bei Zerrung an der ohnehin verdünnten Blasenwand den Anstoß zum Pleurariß geben.

Im Vergleich zu den häufigen narbigen Veränderungen der Pleura ist der idiopathische Spontanpneumothorax ein sehr seltenes Ereignis. Diese Tatsache und das gelegentlich beobachtete familiäre Auftreten scheinen dazu zu berechtigen, eine besonders konstitutionell bedingte Bereitschaft zum Spontanpneumothorax, oder eine konstitutionelle Minderwertigkeit der Pleura anzunehmen. — Laufer meint, daß es irgendeine konstitutionelle Bereitschaft im weitesten Sinne zur Pneumothoraxbildung gibt, ohne allerdings über die zugrunde liegenden anatomischen Veränderungen etwas vermuten

zu können. Nach seiner Ansicht spielt dieses Moment die entscheidende Rolle, während er Spitzennarbenblasen für die Mehrzahl der Fälle ablehnt, da sie klinisch nicht nachzuweisen seien. — Morawitz sah einen besonderen Faktor in einer „konstitutionellen Minderung der Druckfestigkeit der Pleura pulmonalis". — Müller hat sich dieser Vermutung angeschlossen und gleichzeitig auf die Bedeutung von Pleuraadhäsionen hingewiesen. Infolge der konstitutionellen Schwäche der Pleura soll die normalerweise an der Stelle der Pleuraaffektion eintretende Verschwartung ausbleiben und dadurch ein „locus minoris resistentiae" an der Verwachsung entstehen, so daß dann bei mechanischen Beanspruchungen durch die Strangzerrung ein Pleurariß leichter möglich sein soll. — Einige Fälle von familiärem Auftreten des Spontanpneumothorax, die ich in der Literatur finden konnte, möchte ich kurz anführen:

Wilson: Idiopath. Spontanpneumothorax bei einem 28jähr. Mann anläßlich einer sportlichen Anstrengung. Der Vater hatte sich mit 37 Jahren einen linksseitigen, mit 60 Jahren einen rechtsseitigen Pneumothorax zugezogen.

Müller: Partieller Sp. Pneumothorax bei einem 60jähr. Mann mit glatter Heilung. Bei dem 31jähr. Sohn ohne besonderen Anlaß ebenfalls partielle, idiopathische Luftbrust rechts. Nach einigen Monaten Rezidiv, darnach Heilung.

Morawitz: Bei einem 18-Jährigen tritt ohne äußeren Anlaß ein Sp. Pneumothorax rechts auf. Rasche Heilung. Innerhalb von 2 Jahren mehrfach Pezidive. 5 Jahre später beim 20jähr. Bruder ebenfalls Sp. Pneumothorax rechts.

Es ist anzunehmen, daß die infolge der Gutartigkeit des idiopathischen Krankheitsbildes bisher recht spärlichen Sektionsergebnisse durch weitere Beobachtungen ergänzt und erweitert werden und insbesondere die Bedeutung einer konstitutionellen Pleuraschwäche für die Entstehung des Spontanpneumothorax klargestellt wird. Hohenner versuchte diese Frage auf experimentellem Weg zu lösen, konnte aber auf Grund seiner Versuche die oben erwähnte Annahme nicht bestätigen.

Daneben verdanken wir anderen Untersuchungsmethoden wichtige Erkenntnisse, in erster Linie dem Röntgenverfahren und der Thorakoskopie. — Die häufige Anwendung des Röntgenverfahrens hat in den letzten Jahren zu einer vermehrten Feststellung des Spontanpneumothorax geführt, insbesondere derjenigen Formen, die ohne Verdrängungserscheinungen und ohne größere subjektive Beschwerden einhergehen (partieller oder langsam entstandener Totalpneumothorax). — Das Röntgenbild ist auch für die Differentialdiagnose nicht zu entbehren. Bei einer strukturlosen Aufhellung

eines Lungenbezirks ist daran zu denken, daß es sich nicht um einen Pneumothorax, sondern auch um Riesenkavernen, Emphysemblasen und Lungenzysten handeln kann. Die Unterscheidung ist in manchen Fällen radiologisch allein nicht zu treffen, sondern evtl. nur unter Hinzuziehung der Thorakoskopie möglich (Fall von Bühler). — Das Röntgenverfahren hat erst die ganze Mannigfaltigkeit der Pneumothoraxformen aufgezeigt. Die einfachste Form stellt nach Blumberger der Mantelpneumothorax dar. Die noch teilweise entfaltete Lunge ist durch einen mehr oder minder breiten Luftspalt von der inneren Brustwand getrennt. Voraussetzung ist, daß keine Brustfellverwachsungen vorliegen. Durch das Nachströmen von weiterer Luft kann er sich zum vollständigen Pneumothorax entwickeln. Darüber hinaus kann er sich beim Vorliegen schwacher Mediastinalstellen in die gesunde Brustseite hinüberdrängen (Hernia mediastinalis). Häufig liegen aber Verwachsungen vor, die nur die Entstehung eines partiellen Pneumothorax zulassen. Verwachsungen besonderer Art führen zum Pneumothorax interlobaris, wenn die Luft in einen Zwischenlappenraum eingepreßt wird. Schließlich können Adhäsionen nur einen Luftspalt zwischen dem Mittelfell und der ihm anliegenden Pleura pulmonalis freilassen. Es entsteht der Pneumothorax mediastinalis.

In wenigen Fällen hat die Röntgenuntersuchung, deren Wert in erster Linie auf dem allgemein diagnostischen Gebiet liegt, den Nachweis von (Spitzen) Narbenblasen erbracht und so eine Bestätigung der anatomischen Befunde in vivo ermöglicht (Lenk, Vogt und Siems). Auch bei einem eigenen Fall war es möglich, eine Spitzennarbenblase von typischer Form röntgenologisch festzustellen und insbesondere ihr Höhersteigen während der Entfaltung des Lungenoberlappens zu verfolgen und im Röntgenbild festzuhalten. — Die Blasenbildungen unterscheiden sich röntgenologisch von den tuberkulösen Cavernen durch das Hinausragen des Blasenrandes über die collabierte Lunge, durch ihre zarte Begrenzung und ihre Dünnwandigkeit. Dazu treten die typische Lage in der Spitze und zarte Streifenschatten in der Umgebung, die auf abgeklungene entzündliche Veränderungen schließen lassen. In der übrigen Lunge fehlt jede andere, für Tuberkulose sprechende Veränderung. Nach Lenk soll auch die röntgenologische Unterscheidung der angeborenen Zystenlungen und der Spitzennarbenblasen gelegentlich möglich sein. Für letztere sprechen die Streifenschatten in der Umgebung der Blasen als Zeichen narbiger Veränderungen, während natürlich bei den angeborenen Zysten derartige Veränderungen fehlen .— Eine Beobachtung von Vogt möchte ich noch erwähnen. Sie erbringt den röntgenologischen Nachweis, daß eine Spitzennarbenblase tatsächlich einen Pneumothorax aus-

lösen kann: Partieller Spontanpneumothorax bei einer 58jährigen Frau, seit einem Jahr bestehend. Am Oberrand der collabierten Lunge ist röntgenologisch eine Blase sichtbar, die nach einem Rezidivieren des Pneumothorax verschwunden war. Darnach Heilung. — Im ganzen sind die Mitteilungen über den röntgenologischen Nachweis von Lungenblasen (Narbenblasen oder Alveolarzysten) in der Literatur sehr selten. Meist entgehen sie der Darstellung und Erkennung, besonders wenn es sich um große und sehr dünne Blasen handelt.

Erwähnen muß ich noch die Ergebnisse der Thorakoskopie. Sattler konnte in jedem Fall von Spontanpneumothorax, der das klinische Bild der idiopathischen Luftbrust zeigte, subpleurale Blasenbildungen an der Lunge nachweisen. Sie fanden sich meist in der Spitze, aber auch im Mittel- und Unterlappen. Neben kleinen, besonders in den Spitzen multipel auftretenden, wenig durchsichtigen Blasen zeigten sich in anderen Fällen bis mannsfaustgroße, meist isolierte Riesenblasen mit stark gedehnter und durchsichtiger Wandung. Eine Rupturstelle war thorakoskopisch selten zu sehen, eine Beobachtung, die auch bei Sektionen ziemlich häufig gemacht wurde. Deshalb nahm bereits Rosenbach an, daß eine Diffusion der Luft durch die Pleura ohne Continuitätstrennung derselben möglich sei, ohne allerdings die subpleuralen Blasenbildungen zu kennen. Aber nicht nur autoptische, sondern auch thorakoskopische Untersuchungen sprechen für diese Möglichkeit. — Gerade beim persistierenden Spontanpnemothorax stelite Sattler einzelne, prallgefüllte Riesenblasen an der Pleura fest. Trotz ausgiebiger Luftabsaugungen füllte sich der Pneumothorax immer wieder allmählich nach, ohne daß die Blasen collabierten, womit bei einem Einriß zu rechnen wäre. Sattler nimmt deshalb an, daß durch die sehr dünnen Blasenwände Luft in die Pleurahöhle diffundieren kann, besonders da der normalerweise in der Pleurahöhle herrschende, negative Druck oder eine künstliche Entleerung der Pneumothoraxluft eine Saugwirkung auf die Blase ausübt. Durch langsame Diffusion der Luft aus der Blase findet ein Druckausgleich statt. — In der Literatur fand ich eine von Siems gemachte Beobachtung, die nach meiner Ansicht ebenfalls für die Möglichkeit einer Gasdiffusion spricht:

> 25jährige Frau mit linksseitigem Spontanpneumothorax. Röntgenologisch wird eine eigroße, sehr zarte Blase festgestellt, welche die collabierte Lunge deutlich überragt. Trotz mehrfacher Absaugungen füllt sich der Pneumothorax langsam nach. Die Blase bleibt weiterhin darstellbar. Nach einer aus anderen Gründen vorgenommenen Jodipinfüllung der Lunge kommt es anscheinend durch die Reizwirkung zu

einer Verklebung der Blasenfistel, wodurch der Uebertritt weiterer Luft aus der Blase verhindert wrid. Jedenfalls entfaltet sich die Lunge nach einjährigem Bestehen des Pneumothorax jetzt spontan. Die Blase ist röntgenologisch nicht mehr nachzuweisen.

Diese Beobachtungen können zur Erklärung der schleichend auftretenden, symptomlosen und persistierenden Formen des Spontanpneumothorax herangezogen werden. Durch die langsame Diffusion der Luft entsteht erst nach Tagen ein Pneumothorax, der ohne besondere Beschwerden jahrelang getragen wird und nicht zur Resorption kommt, da durch die permeable Blasenwand dauernd etwas Luft nachströmt.

Zusammenfassend kann man über die Entstehung des idiopathischen Spontanpneumothorax folgendes sagen: Das pathologisch-anatomische Substrat der idiopathischen Luftbrust bilden wohl immer subpleurale Blasen. Dabei handelt es sich entweder um die auf entzündlicher Grundlage entstandenen Narbenblasen, die nach ihrem Entstehungsmechanismus und ihrer Struktur den von Fischer beschriebenen Spitzennarbenblasen entsprechen, oder um angeborene Lungenzysten auf dem Boden von Hemmungsmißbildungen der Lunge. Die thorakoskopischen Befunde und das häufige Zusammentreffen von Pleuraadhäsionen und Blasen lassen vermuten, daß erworbene Blasenbildungen (Narbenblasen, besonders aber Spitzennarbenblasen) der Mehrzahl der Fälle zugrunde liegen. Sie entstehen im Bereich abgeheilter entzündlicher Lungenprozesse, die bei der Häufigkeit der Lungentuberkulose (besonders in Form der Spitzentuberkulose) meist als spezifisch anzusehen sind. Histologisch zeigen diese Narbenprozesse zwar gelegentlich noch ihre ursprüngliche gewebliche Struktur, es fehlen aber immer Anzeichen einer frischen Entzündung. In der überwiegenden Mehrzahl der Fälle geht infolge einer späteren fibrösen Metaplasie der spezifische Gewebscharakter verloren, so daß eine histologische Unterscheidung von den durch unspezifische Entzündungen (z. B. Pneumonie) hervorgerufenen Veränderungen nicht mehr möglich ist. Jedenfalls kann man von einem tuberkulösen Spontanpneumothorax dann nicht mehr sprechen, da die Grundkrankheit abgeheilt ist. Darüber hinaus gibt es aber sicher Fälle, denen eine Tuberkulose nie zugrunde gelegen hat. Hier sind abgeklungene Pneumonien und andere Prozesse zu nennen (z. B. Silikosen, bei denen auch Narbenblasen beobachtet wurden).

Die Entwicklung der Narbenblasen wird nur durch eine infolge des Narbengewebes entstandene Ventilbildung bestimmt und ist ein „rein mechanisches Problem" (Sattler) geworden; ein Zusammenhang mit der Grundkrankheit besteht nicht mehr. Es sind in der Literatur

auch keine Beobachtungen bekannt, wo es nach dem Bersten solcher Narbenblasen zu einer Aktivierung des Grundleidens gekommen wäre. — Im Verhältnis zu der Häufigkeit von entzündlichen Lungenveränderungen ist der idiopathische Spontanpneumothorax ein relativ seltenes Ereignis. Das ist verständlich, da es trotz des häufigen Bestehens von Narbengewebe innerhalb des Lungenparenchyms nur unter bestimmten Bedingungen (Ventilwirkung) zur Bildung von Blasen kommt.

Die Beobachtungen über das familiäre Auftreten des idiopathischen Spontanpneumothorax berechtigen dazu, für manche Fälle eine allgemeine Krankheitsbereitschaft zum Spontanpneumothorax oder wenigstens eine angeborene Schwäche der Pleura als begünstigendes Moment anzunehmen. Man kann sich vorstellen, daß es erst infolge einer besonderen Nachgiebigkeit der Pleura zur Bildung der teilweise sehr großen Blasen kommt.

Als auslösende Ursachen, die direkt zur Blasenruptur führen, spielen Pleuraadhäsionen eine große Rolle. In anderen Fällen sind sie für das lange Bestehen eines Pneumothorax verantwortlich zu machen, wenn sie nämlich durch ihre Zugwirkung den Verschluß des Ventils verhindern.

Für das Eindringen der Luft in die Pleurahöhle ist nach der Ansicht der meisten Autoren immer eine offene Verbindung zwischen dem Bronchialbaum und der Pleurahöhle nötig. Voraussetzung ist also eine Gewebstrennung. Neuere thorakoskopische und röntgenologische Erfahrungen sprechen aber mit größter Wahrscheinlichkeit dafür, daß daneben auch die Bildung eines Pneumothorax durch Luftdiffusion aus einer Blase ohne Pleuraruptur möglich ist. Das ist dann zu erwarten, wenn sog. Riesenblasen mit starker Wandverdünnung vorliegen, während kleinere Blasen nicht luftdurchgängig sind. Es ist noch unbekannt, bei welcher Wandstärke eine Diffusion einsetzt. Dieser Mechanismus erklärt in manchen Fällen das schleichende Auftreten eines Pneumothorax, sein jahrelanges Bestehen und die dauernde Auffüllung der Luft nach künstlichen Absaugungen.

Gelegentlich wird der Spontanpneumothorax als das erste Zeichen einer bisher latenten Tuberkulose beschrieben. Er führt fast immer zu einer Aktivierung und Manifestation des Grundleidens. Einzelne Beobachtungen, wie das Auftreten einer Lungentuberkulose nach einem seit dem Pneumothoraxeintritt jahrelangen gesunden Intervall, die thorakoskopische Feststellung tuberkulosverdächtiger Pleurageschwüre und die Möglichkeit eines raschen Fistelschlusses auch bei der Tuberkulose (Weil) zeigen, daß eine geringfügige, klinisch nicht nachweisbare Tuberkulose gelegentlich zu einem symptomatischen Pneumothorax führt, der unter dem

Bild des gutartigen Spontanpneumothorax verläuft. Die Unterscheidung solcher Grenzfälle ist nur durch langbefristete Beobachtungen möglich. Sicher sind es nur Ausnahmen. Die eigentliche Grundlage des idiopathischen Spontanpneumothorax bleiben die von einer aktiven Tuberkulose unabhängigen subpleuralen Blasenbildungen.

Ebenso spielen die verschiedenen Emphysemformen in der Aetiologie des gutartigen Spontanpneumothorax keine Rolle. Der bei ihnen manchmal auftretende Pneumothorax stellt eine schwere Komplikation des Grundleidens dar. Von der Verschiedenheit der Prognose abgesehen, liegen beiden Krankheitsbildern auch verschiedenartige pathologisch-anatomische Veränderungen zugrunde. Am ehesten kann noch der beim interstitiellen Emphysem entstehende Pneumothorax infolge seines gutartigen Verlaufes ein ähnliches klinisches Bild hervorrufen.

An der inneren Abteilung des städtischen Krankenhauses Rathenow (leit. Arzt: Prof. Kohler) hatte ich Gelegenheit, zwei Fälle von idiopathischem Spontanpneumothorax zu beobachten, auf die im Folgenden näher eingegangen wird:

I. Karl H., 23 Jahre.

Aufnahme am 10. 6. 38; Entlassung am 22. 7. 38.

Familienanamnese: Eltern und Geschwister gesund. Der Vater hat einen Leistenbruch. Von Tuberkulose ist nichts bekannt.

Eigenanamnese: Mit 13 Jahren an Gelenkrheumatismus erkrankt, der nach 6 Wochen restlos ausheilte. 1931 Gelbsucht. 1936 Operation wegen doppelseitigen Leistenbruchs. Im gleichen Jahr erledigte H. seine erste militärische Uebung.

Am 14. 2. 38 wurde er zu einer weiteren Uebung eingezogen. Am 18. 2. spürte er während des Geländedienstes — beim Aufstehen mit dem S. M. G. Schlitten — plötzlich heftige Schmerzen in der rechten Brustseite. Sofort starke Atemnot. Die ganze Seite war wie gelähmt. Unter heftigem Husten und Schweißausbrüchen mußte er einige Minuten auf dem Boden knieen, bis die Atemnot allmählich nachließ. Er versah weiter seinen Dienst und legte sich erst am 20. 2. wegen stärkerer Atemnot zu Bett. — Am 28. 2. wurde im Lazarett Tempelhof ein ausgedehnter, rechtsseitiger Pneumothorax festgestellt. Wegen Verdrängungserscheinungen wurden 1000 ccm Luft abgesaugt. Nach 6 Wochen geheilt entlassen.

Seitdem arbeitete H. wieder in seinem Beruf als Bäcker, ohne Beschwerden zu haben. Am 8. 6. 38 verspürte er bei leichter Arbeit ohne besonderen Anlaß plötzlich wieder heftiges Reißen und Ziehen

im rechten Arm. Gleichzeitig auch Atemnot. Die rechte Seite und der rechte Arm waren wie gelähmt.

Bei der Einweisung am 10. 6. 38 wird hier folgender Befund erhoben: 23jähriger, mittelgroßer, kräftiger Mann in gutem Ernährungszustand. Er ist ziemlich kurzatmig und die Lippen zeigen etwas Cyanose. Gute Haut- und Schleimhautdurchblutung. Körperwärme normal. Gewicht 67 kg.

Kopf o. B. Die Pupillen reagieren prompt auf Licht und Convergenz. Mund und Rachen o. B. Gebiß gut erhalten. Hals o. B.

Brustkorb: Die rechte Seite bleibt bei der Atmung etwas zurück. Die Interkostalräume sind nicht verstrichen.

Lungen: Grenzen an normaler Stelle, links gut, rechts kaum verschieblich. Ueber der ganzen rechten Seite tympanitischer Klopfschall und abgeschwächtes Vesikuläratmen. Rechts hinten in Schulterblatthöhe neben der Wirbelsäule pleuritisches Reiben. — Linke Seite physikalisch o. B.

Herz: Der linke Herzrand erreicht die Medioclavicularlinie, der rechte schneidet mit dem rechten Sternalrand ab. Spitzenstoß kaum fühlbar. Töne rein, gut hörbar. Aktion regelmäßig. — Puls gut gefüllt, regelmäßig. Blutdruck 135/85.

Leib: weich, keine pathologischen Resistenzen fühlbar. Leber und Milz nicht palpabel.

Extremitäten o. B. — Sehnen- und Hautreflexe o. B.

Blutbild: Hb. 108%; 5,86 Mill. Erythr.; F. Index 0,9. 3500 Leukozyten.

Differentialbild: Eos. 1% Lymph. 50,5%
Stabk. 2% Mon. 4%
Segm. 42%

Blutsenkung (nach Westergreen): 1/3.

Urin: frei. Im Sediment Oxalate.

Tuberkulinreaktion negativ.

Röntgenbefund:

Im rechten Oberfeld fehlt bis zum 3. I. K. R. herab jegliche Lungenzeichnung, der rechte Oberlappen ist vollständig kollabiert. Der Kollaps der unteren Partien wird durch eine strangförmige Adhäsion, die im 4. I. K. R. sichtbar ist, verhindert. Der Mittel- und Unterlappen hat sich nur etwa querfingerbreit von der inneren Thoraxwand gelöst. — An der Grenze des oberen, ziemlich waagrecht verlaufenden Lungenrandes ist eine etwa pfenniggroße Blase mit zarter Wandzeichnung sichtbar, die den Rand der kollabierten Lunge fast zur Hälfte überragt. — In der Mitte des rechten Zwerchfellbogens geringe Auszackung. Der Phrenocostalwinkel ist frei. — Die linke Lunge zeigt normale Zeichnung. Das Herz ist normal konfiguriert, nicht nach links verdrängt.

1. Röntgenbild:

Verlauf:

13. 6. Noch geringgradige Dyspnoe. Zeitweise Bradykardie.

18. 6. Ueber der rechten Lunge noch ausgesprochen tympanitischer Klopfschall, besonders hinten oben und seitlich. Das pleuritische Reiben ist verschwunden.

21. 6. Rö.-Befund: Der rechte Oberlappen hat sich gut entfaltet und reicht bereits bis zum Unterrand der Clavikel, so daß ein fast gleichmäßiger Mantelpneumothorax entstanden ist. — Die bereits beschriebene Blase steht entsprechend der Lungenentfaltung fast in Höhe der Clavicula. Sie weist wieder die zarte Randzeichnung auf, überragt aber die Lungengrenze noch deutlicher. Der Strang im 4. I. K. R. ist noch sichtbar. Die Breite des Luftmantels um den Unterlappen hat sich nicht geändert.

2. Röntgenbild:

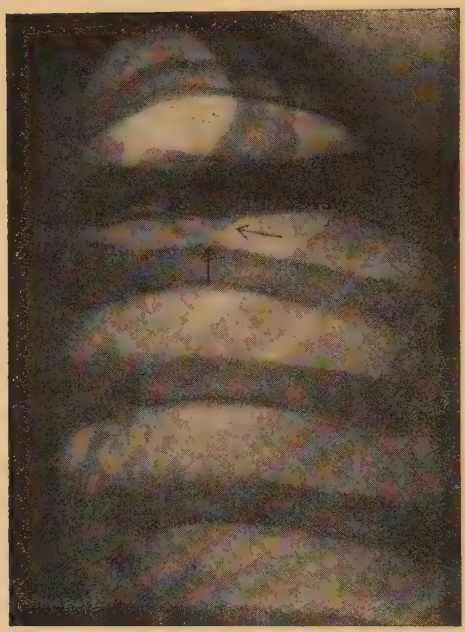

22. 6. Die Prüfung des Druckes in der Pleurahöhle ergibt Werte von — 20/— 40.

29. 6. Der Klopfschall hat noch leicht tympanitischen Beiklang. Atemgeräusch bereits normal.

6. 7. Rö.-Durchleuchtung: Die rechte Lunge ist vollständig ausgebreitet.

22. 7. Tadelloses Befinden. RR. 120/80. — Lungen physikalisch o. B.

Der Kranke wird mit längerer Schonzeit geheilt entlassen.

Er erscheint am 6. 11. 38 zur Nachuntersuchung: Bisher voll arbeitsfähig. Sehr guter Allgemeinzustand. Lungen physikal. o. B. Senkung und Blutbild normal. Rö.-Befund: Rechte Lunge vollständig entfaltet. Die Blase steht im oberen Spitzenteil, von Lungengewebe umgeben. Sie wird durch die 1. Rippe zur Hälfte verdeckt. — Kein Anhalt für spezifischen Prozeß.

3. Röntgenbild:

II. Josef P., Hilfsarbeiter, 26 Jahre.

Aufnahme am 13. 11, 39; Entlassung am 18. 12. 39.

Familienanamnese: Eltern und Geschwister gesund. Kein Fall von Tuberkulose in der Familie bekannt. Auch Ehefrau und Kind gesund.

Eigenanamnese: Er gibt an, öfters Mandelentzündungen gehabt zu haben. Sonst nicht ernstlich krank.

Am 12. 11. 39 zog sich P. eine leichte Erkältung zu, hatte aber außer Husten keine Beschwerden. Am 13. 11. ging er morgens zu seiner Arbeitsstelle. Nachdem er etwa 200 Meter auf der Straße gegangen war, blieb ihm plötzlich die Luft weg und er stürzte zu Boden. Nach einiger Zeit kam er wieder zu sich und konnte sich nach Hause schleppen. Während des ganzen Tages hatte er heftige stechende Schmerzen in der linken Brustseite und im Schulterblatt. Abends starker Schweißausbruch und Husten

mit grünlichem Auswurf.

Bei der Aufnahme des Kranken am 13.11.39 wird hier folgender Befund erhoben:

26jähriger, mittelgroßer Mann in gutem EZ. und KZ. Gesichtsfarbe blaß. Lippen leicht cyanotisch. — Der Kranke sitzt aufrecht im Bett. Bei flacher Lagerung klagt er über Atemnot und Druck in der Brust. Er hustet während der Untersuchung stark.

Temperatur 37,5. Körpergewicht 60 kg.

Kopf o.B. Die Pupillen zeigen prompte Reaktion auf Licht und Convergenz. Mundhöhle o.B. Gebiß etwas defekt. Hals o.B.

Brustkorb: Bei den Atemexkursionen bleibt die linke Seite deutlich zurück. Die Interkostalräume links sind gegenüber der rechten Seite verstrichen.

Lungen: Die Grenzen finden sich an normaler Stelle. Die Verschieblichkeit der linken hinteren Lungengrenze ist nur gering. Links hinten hypersonorer Klopfschall, das Atemgeräusch ist aufgehoben. Links vorn ebenfalls heller Klopfschall mit tympanitischem Beiklang, Atemgeräusch abgeschwächt, Nebengeräusche sind nicht hörbar. — Die rechte Seite zeigt physikalisch keine Besonderheiten.

Herz: Die linke Grenze ist nicht zu perkutieren, während sich die rechte 2 Querfinger neben dem rechten Sternalrand feststellen läßt. Die absolute Herzdämpfung ist aufgehoben. Spitzenstoß nicht fühlbar. Töne sehr leise, aber rein. Herztätigkeit regelmäßig. — Blutdruck 120/80.

Puls: gut gefüllt, regelmäßig; 100 Schläge pro Min.

Leib: weich, nicht aufgetrieben, nicht druckempfindlich. Leber und Milz nicht palpabel.

Extremitäten o.B. — Nervensystem o.B.

Blutbild: Hb. 92%; 4,62 Mill. Erythr.; F. Index 1,0. Leukoz. 6200.

Differentialblutbild:			
Bas. 1%		Segm. 53%	
Eos. 1%		Lymph. 38%	
Stabk. 2%		Mono. 3%	

Blutsenkung (nach Westergreen): 10/39.

Urin: o. B.

Nach diesem Befund wird die Diagnose linksseitiger Spontanpneumothorax gestellt:

Röntgenbefund: Völlige Strukturlosigkeit im linken Oberfeld bis herab zur 4. Rippe. Der Oberlappen ist in der Gegend des linken Hilus als ein dreizipfliger, dichter Schatten sichtbar, von dem aus ein Strang zur seitlichen Thoraxwand zieht. Dadurch wird

ein Totalkollaps der Lunge verhindert. Der Unterlappen ist etwas eingerollt und läßt einen kleinen, dreieckigen Luftspalt im Phrenicocostalwinkel frei. Er enthält ein Spürchen Exsudat. — Die rechte Lunge zeigt außer vermehrter Zeichnung keine Besonderheiten. Beide Zwerchfellkuppen bewegen sich ausgiebig. Keine paradoxe Zwerchfellbewegung. — Das Herz ist normal konfiguriert, keine Verdrängung des Mediastinums.

Verlauf:

14. 11. Noch etwas Husten. Sputum grünlich. Im Auswurf sind (auch nach Anreicherung) Bazillen nicht nachzuweisen.

17. 11. Auch bei einer 2. Sputumuntersuchung sind Bazillen nicht zu finden. — Die Kurzatmigkeit hat nachgelassen. — Das Atemgeräusch ist besonders über der linken Spitze sehr stark abgeschwächt. Links hinten unten einzelne, nicht konsonierende Rasselgeräusche.

20. 11. Thoraxdurchleuchtung: Der Pneumothorak besteht unverändert. Der Erguß im linken Phrenicocostalwinkel hat sich vergrößert.

25. 11. Kein Husten, kein Auswurf mehr. — Die linke Brustseite zeigt die gleichen Atemexkursionen wie rechts. Perkutorisch über dem Spitzenfeld noch leichte Schallaufhellung. Das Atemgeräusch ist vorn noch abgeschwächt, während hinten bereits normales Vesikuläratmen hörbar ist. — Blutsenkung 2/10.

29. 11. Thoraxdurchleuchtung: Der linke Oberlappen entfaltet sich bereits und reicht bis zum Unterrand der 1. Rippe. In der Spitze noch kleiner Luftspalt, ebenso im Zwerchfellrippenwinkel.

5. 12. Der Kranke ist völlig beschwerdefrei. — Die Rö.-Durchleuchtung zeigt, daß der Oberlappen fast völlig ausgebreitet ist; nur in der Spitze ist ein etwa kleinfingerbreiter Luftspalt übriggeblieben. Der partielle Pneumothorax im Phrenicocostalwinkel besteht unverändert. Der Erguß hat zugenommen und reicht fast bis zur Zwerchfellkuppe.

9. 12. Der Kranke steht vorsichtig auf. — Links hinten unten geringe Schallverkürzung und Abschwächung des Atemgeräuschs.

13. 12. Thoraxdurchleuchtung: Völlige Entfaltung des Oberlappens. Oberhalb des Ergusses ist noch ein ganz geringer Luftrest sichtbar (Spiegel).

18. 12. Lungen physikalisch o. B. — Röntgenologisch vollständige Ausbreitung der linken Lunge. Der Erguß ist verschwunden. Das linke Zwerchfell ist ebenso wie rechts ausgiebig und frei beweglich. Kein Anhalt für spezifischen Prozeß.

Die Blutsenkung beträgt 3/9.

Der Kranke wird mit längerer Schonung geheilt entlassen.

Zusammenfassung.

Fall I: Es handelte sich um einen unvollständigen, rechtsseitigen Spontanpneumothorax bei einem 23jährigen, bisher gesunden Mann. Ein Totalkollaps der Lunge wurde durch einen Verwachsungsstrang verhindert. Röntgenologisch wurde eine bei der Entfaltung der Lunge nach oben steigende Blase festgestellt. Sie überragte anfangs die obere Lungengrenze und war nach der vollständigen Wiederausbreitung von Lungengewebe umgeben. — Der Krankheitsverlauf zeigte keine Besonderheiten. Die nach 2 Wochen vorgenommene Druckmessung ergab stark negative Werte im Pleuraraum; die Fistel hatte sich also schon frühzeitig geschlossen. Ein pleuritischer Erguß trat nicht auf. Nach 6 Wochen war die Luft völlig resorbiert. — Sowohl die klinische Untersuchung (normales Blutbild und Senkung, negative Tuberkulinreaktion) als auch die späteren Röntgenuntersuchungen der Lunge ergaben keinerlei Anhaltspunkte für eine Tuberkulose. Auch ein Emphysem ist nach allen Beobachtungen auszuschließen.

Die röntgenologisch festgestellte Blase in der rechten Lungenspitze wird als eine Spitzennarbenblase im Sinne Fischers gedeutet. Sie entspricht in Größe, Lokalisation und Dünnwandigkeit den geschilderten Blasen. Für eine Narbenblase spricht auch die gleichzeitige Anwesenheit von Pleurasträngen. — Nachdem Fischer das multiple Auftreten solcher Blasen nachgewiesen hat, kann man als sicher annehmen, daß eine andere, der dargestellten nahegelegene Spitzennarbenblase rupturiert ist. Als begünstigendes Moment möchte ich für den vorliegenden Fall eine konstitutionelle Gewebsschwäche annehmen, da sowohl der Kranke als auch sein Vater Leistenhernien hatten.

Die Möglichkeit einer Entstehung des Spontanpneumothorax durch Gasdiffusion aus der Narbenblase ist hier sicher nicht gegeben, da der Pneumothorax plötzlich und unter stürmischen Erscheinungen einstezte und relativ rasch sich zurückbildete. Außerdem ist die dargestellte Narbenblase so klein, daß nach den bisherigen Erfahrungen eine Gasdiffusion auch nicht zu erwarten war. Alle Anzeichen sprechen für eine Ruptur der Blase mit sofortigem, massivem Lufteinbruch.

Fall II: Bei dem 26jährigen Kranken, der bisher völlig gesund war, stellte sich plötzlich ohne besonderen Anlaß ein fast vollständiger, linksseitiger Spontanpneumothorax ein. Als auslösende Ursache kommt wahrscheinlich der Husten infolge einer leichten Erkältung in Frage. — Der Verlauf war trotz eines Pleuraergusses komplikationslos. In den ersten Tagen bestand (infolge der Bronchitis) leichte Temperaturerhöhung und eine geringe Beschleunigung der Blutsenkung. Die Temperatur kehrte in kurzer Zeit zur Norm zurück und die Senkung zeigte bald einwandfreie Werte. Ein kleines linksseitiges Winkelexsudat bildete sich bis zur Wiederentfaltung der Lunge (nach 5 Wochen) vollständig zurück.

Bei dem Fehlen jeder tuberkulösen Anamnese und jedes auf Tuberkulose oder Emphysem hindeutenden, klinischen oder röntgenologischen Befundes nehme ich auch in diesem Fall die Ruptur von Narbenblasen als wahrscheinliche Ursache an. Daran lassen auch die Pleurastränge denken. Ein röntgenologischer Nachweis von Blasen gelang allerdings nicht. Ein besonderer konstitutioneller Faktor war nicht zu eruieren.

Zum Schluß der Arbeit möchte ich Herrn Prof. Dr. Kohler für die freundliche Ueberlassung des Themas, sowie Herrn Prof. Dr. Greving für die freundliche Uebernahme des Referates meinen verbindlichsten Dank aussprechen.

Literatur:

1. Alexander: Med. Klin. 1938, Nr. 22.
2. Arnsperger: Mitt. Grenzgeb. d. Med. u. Chir. Bd. 8, S. 367, 1901.
3. Arntzen: Kongr. Zentr. g. inn. Med. 77, 63.
4. Bach: Beitr. Klin. Tub. Bd. 18, 1910.
5. Biach: Wien. med. Wochschr. 1880, S. 7.
6. Blumberger: Dtsch. med. Wochschr. 1937, Nr. 23.
7. Bock: Dtsch. Tub. Bl. 12, 117, 1938.
8. Bühler: Ztschr. f. Tub. Bd. 79, S. 300.
9. Deetjen: Med. Klin. Nr. 45 u. 46, 1923.
10. Deneke: Dtsch. med. Wschr. Nr. 7, 1919.
11. Dorendorf: Klin. Wschr. Jg. 126, Nr. 6, S. 230.
12. Drasche: Wien. klin. Wschr. 1899, Nr. 51.
13. Finney: Dubl. Journ. o. med. sc. 1918.
14. Fischer B.: Ztschr. klin. Med. Bd. 95, S. 1, 1922.
15. Fränkel: Berl. klin. Wschr. S. 1962, 1910.
16. Friesdorf: Münch. med. Wschr. Nr. 24, 1927.
17. Hahn: Dtsch. med. Wschr. Nr. 39, 1939.
18. Hall: zit. nach Ljungdahl.
19. Hayashi: Frank. Zschr. f. Path. 16, S. 1, 1915.
20. Hohenner: Beitr. Klin. Tub. Bd. 84, S. 696, 1934.
21. Joerdens: Dtsch. med. Wschr. Nr. 35, 1919.
22. Kahn: Dtsch. med. Wschr. Nr. 47, 1917; Nr. 23, 1918.
23. Kenner: Wien. klin. Wschr. I, 1931.
24. Kipfer: Verh. dtsch. Gesell. inn. Med. 44, 1932.
25. Kjaergaard: Act. scan. med. 80, S. 93, 1933 (Ref.).
26. Kleemann: Med. Klin. Nr. 44, 1918.
27. Kohler: Klin. Wschr. Nr. 46, S. 2133, 1923.
28. Kopstein-Lenz: Dtsch. Arch. klin. Med. Bd. 174, S. 366, 1933.
29. Kreuzfuchs: Wien. klin. Wschr. 1919, Nr. 24.
30. Laennec: zit. nach Schöning.
31. Laufer: Klin. Wschr. S. 888, 1929.
32. Lenk: Fortschr. Rö.-Strahlen, 53, 1936.
33. Lichtenstein: Beitr. Klin. Tub. 71, S. 183, 1928.
34. Lindhagen: Ref. Zentr. Bl. inn. Med. 48, 1915.
35. Ljungdahl: Dtsch. Arch. klin. Med. Bd. 126, 1918.
36. Massini-Schönberg: Berl. klin. Wschr. Nr. 39, 1916.
37. Meyer: Dtsch. med. Wschr. S. 1053, 1917.
38. Miller: Inaug.-Diss. Basel, 1938.
39. Morawitz: Münch. med. Wschr. S. 1861, 1933.
40. Mosheim: Beitr. Klin. d. Tub. 3, S. 331, 1905.
41. Natorp: Dopp. Pneum. inf. vikar. Emph. Inaug.-Diss. Würzbg. 1882.

42. Nicholsky: Spont. Pneum. Inaug.-Diss. Gießen 1912.
43. Orth: Berl. klin. Wschr. S. 1, 1905.
44. Reckziegel: Inaug.-Diss. Tübingen 1931.
45. Reiche: Münch. med. Wschr. Nr. 25, 1918.
46. Rieckmann: Beitr. Klin. d. Tub. 91.
47. Rohrer: Münch. med. Wschr. S. 1219, 1916.
48. Rosenbach: Path. u. Ther. v. Nothnagel, 1894, Bd. 14, 1.
49. Sattler: Wien. Arch. inn. Med. 30, 1937.
Wien. med. Wschr. Nr. 5, 1939.
50. Saussier: zit. nach Natorp.
51. Schall: Klin. Wschr. II, S. 1324, 1934.
52. Schick: Wien. klin. Wschr. 1936.
53. Schmincke: Beitr. path. Anat. Bd. 80, S. 692, 1928.
54. Schreiber: Dtsch. med. Wschr. Nr. 47, 1917.
55. Schüle: Dtsch. med. Wschr. Nr. 1, 1918.
56. Schwalbe: Dtsch. med. Wschr. Nr. 21, 1891.
57. Siebner: Dtsch. med. Wschr. Nr. 7, 1932.
58. Siems: Beitr. Klin. d. Tub. 77, S. 476, 1931.
59. Staehelin: Handb. inn. Med. II, S. 1812, 1930.
60. Tendeloo: Erg. inn. Med. u. Kind.heilk. 6, S. 3, 1910.
61. Teske: Dtsch. med. Wschr. S. 623, 1918.
62. Vogl: Med. Klin. 1934.
63. Vogt: Dtsch. med. Wschr. Nr. 24, 1937.
64. Weber: Ztschr. f. Tub. Bd. 4, H. 6.
65. Weil: Dtsch. Arch. f. klin. Med. 40, S. 1.
66. West: Brit. med. Journ. 1889, Jan.
67. Wilson: zit. nach Laufer.
68. Wiele: Beitr. Klin. Tub. Bd. 68, H. 2/3, 1928.
69. Zahn: Virch. Arch. Bd. 123, S. 197, 1891.
70. Zinn-Siebert: Ztschr. f. Tub. 52, 1929.

Lebenslauf.

Ich, Otto Welte, bin am 1.8.1912 als Sohn des Kanzleiassistenten Isidor Welte zu Karlsruhe geboren. Ich besuchte das Gymnasium zu Wertheim a.M. Nach Abschluß der Reifeprüfung im Jahr 1932 studierte ich an den Universitäten Heidelberg, Freiburg und Würzburg Medizin und legte im Herbst 1937 das mediz. Staatsexamen in Würzburg ab. Danach war ich als Medizinalpraktikant und Assistenzarzt an der inneren Abteilung des Städt. Krankenhauses Rathenow und seit 1.4.1940 am Städt. Krankenhaus Ansbach tätig.